

HOSPITAL "MIGUEL SERVET" DE ZARAGOZA

DEPARTAMENTO DE CIRUGÍA ORAL Y MAXILOFACIAL

JEFE DEL DEPARTAMENTO
Dr. FRANCISCO HERNANDEZ ALTEMIR

"INTUBACION NASOTRAQUEAL ESTETOSCÓPICA" UNA NUEVA TECNICA

Dr.FRANCISCO HERNANDEZ ALTEMIR.

Figura.1

Se retira del estetoscopio la campana. Se adosa a una sonda nasogástrica el terminal del fonendoscopio a la que se le ha eliminado la porción terminal donde habitualmente están los orificios para paso de alimentación.

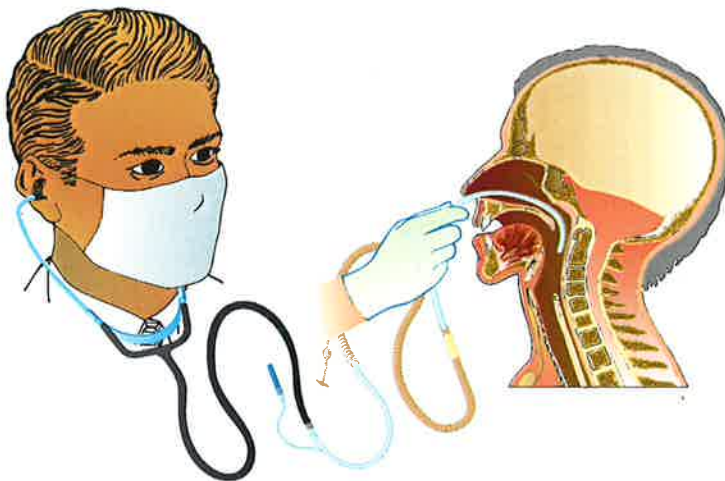
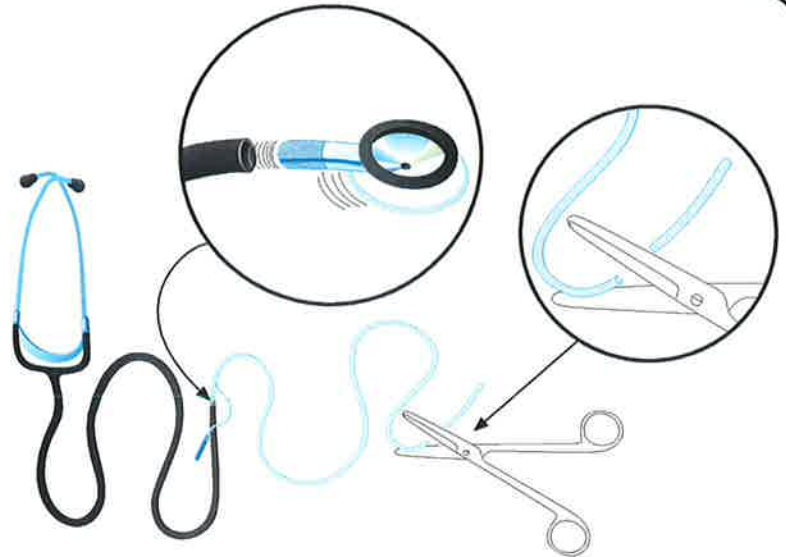

Figura.2

Introducimos la sonda nasogástrica que sirve de fiador al tubo nasotraqueal de forma manual y con control estetoscópico hacia la región supraglótica.

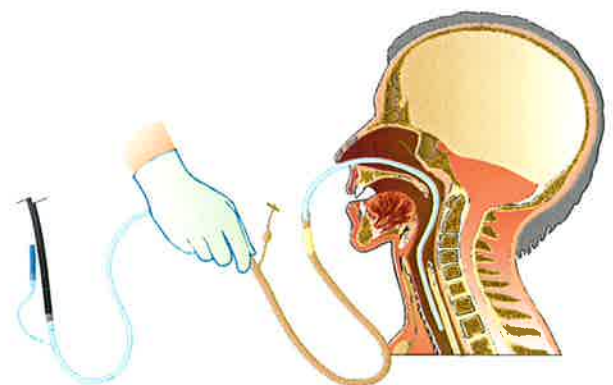


Figura.3

Una vez que consideramos que la sonda nasogástrica está en la luz traqueal, empujamos el tubo nasotraqueal hacia la vía aérea a través de la nasofaringe.

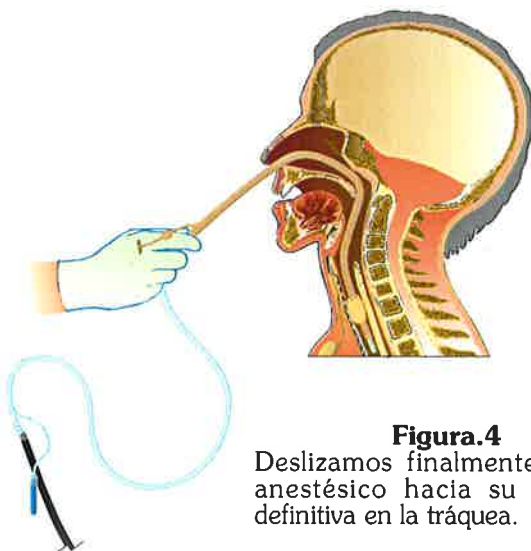

Figura.4

Deslizamos finalmente el tubo anestésico hacia su posición definitiva en la tráquea.

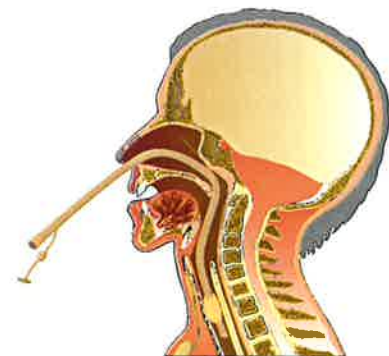


Figura.5

Aspecto final de la intubación nasotraqueal por el procedimiento estetoscópico, se puede controlar con éste la ubicación correcta del tubo nasotraqueal.

El procedimiento puede intentarse sólo con el tubo nasotraqueal insertado en el fonendoscopio y ayudado por la pinza de Magill.