

XIX Congreso Nacional de CIRUGÍA ORAL Y MAXILOFACIAL

Tenerife, 15-18 Mayo 2007


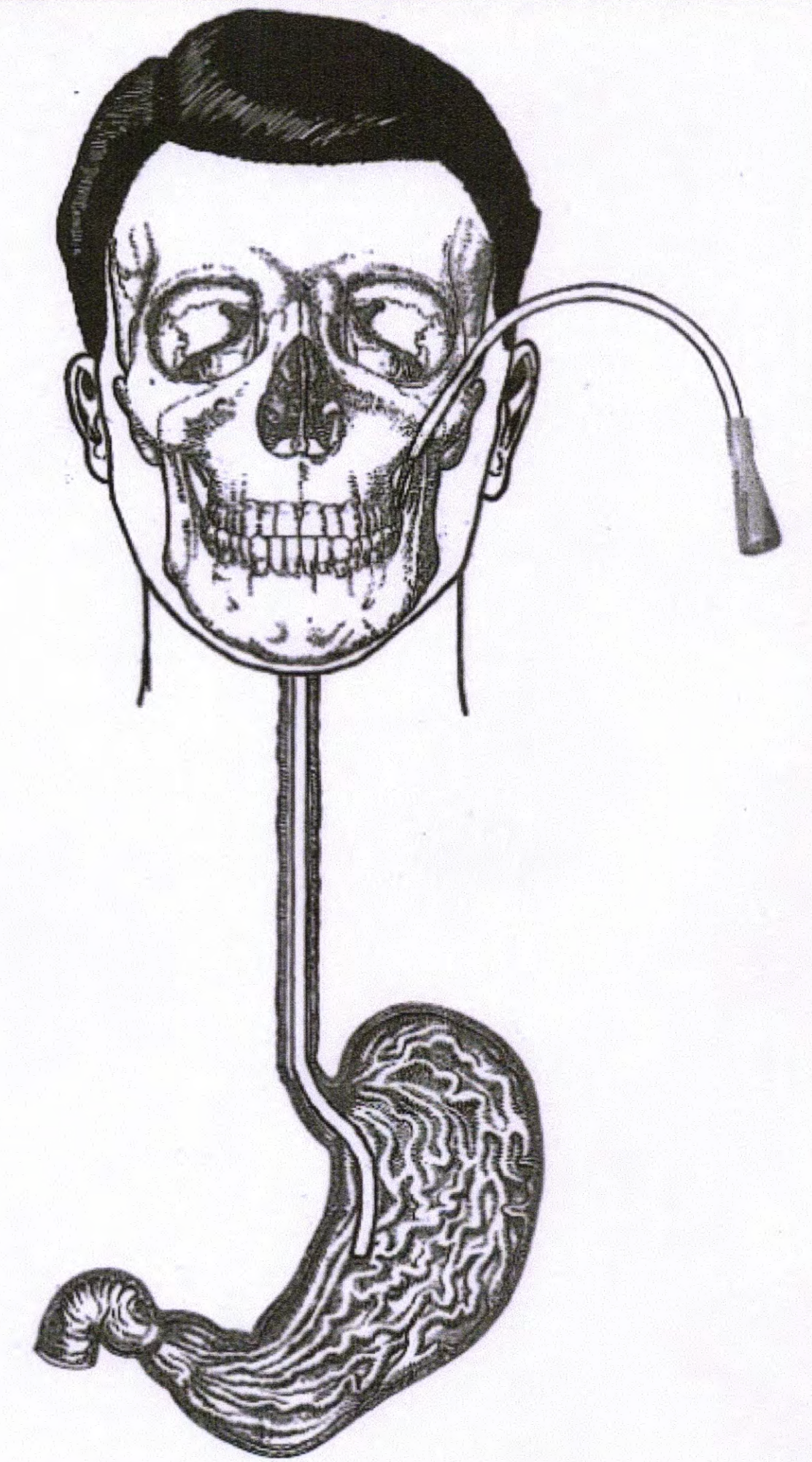
“SONDAS DIGESTIVAS ECTÓPICAS” EN PACIENTES CON PATOLOGÍA DE CABEZA Y CUELLO Y OTRAS DIVERSAS CUANDO LAS VÍAS NATURALES NO SON PRACTICABLES O NO SE CONSIDERAN CONVENIENTES. (UNA NUEVA METODOLOGÍA)

(Ley de Propiedad Intelectual 555/07122006/13:38)

Hernandez-Altemir F. (*); Hernández-Montero Sofia (**); Hernández-Montero Susana (**); Hernández-Montero Elena (****); Moros-Peña M. (*****), Bernad I, Cots JM, Mainar JL, Temiño S, Yuste I (~); López-Pintor R, Marco J, (~).

(*) Ex_Jefe del Servicio de Cirugía Oral y Maxilofacial Hospital Universitario Miguel Servet de Zaragoza; (**); Universidad Alfonso X el Sabio (Facultad de Odontología) Madrid;(**) Práctica Privada (Endodoncia) Zaragoza, (****) Hospital de Villadecans e Instituto de Otoneurocirugía García-Ibáñez Barcelona; (*****) Práctica Privada Pediatría y Puericultura (Dibujante) Zaragoza, (~)Intensivistas Hospital MAZ Zaragoza, (~) Anestesiistas Hospital MAZ Zaragoza.

Empleamos las sondas digestivas convencionales, sólo que haciéndolas llegar al tramo digestivo por lo que denominamos *vías ectópicas de instalación*. Entre las más habituales en nuestras manos estaría la sonda digestiva por vía submental, o a través de heridas y trayectos creados o no del territorio craneofacial, que se puedan considerar idóneas para salvar situaciones excepcionales, cuando los orificios naturales son impracticables o no convenientes por las características de la patología y o por la idiosincrasia del paciente, que a veces no toleran las sondas digestivas nasales u orales, arrancándose las no pocas veces. Las vías ectópicas pueden ser menos invasivas, al evitar los esfínteres naturales nasales u orales, sin duda muy sensibles a la presencia y paso de "cuerpos extraños".

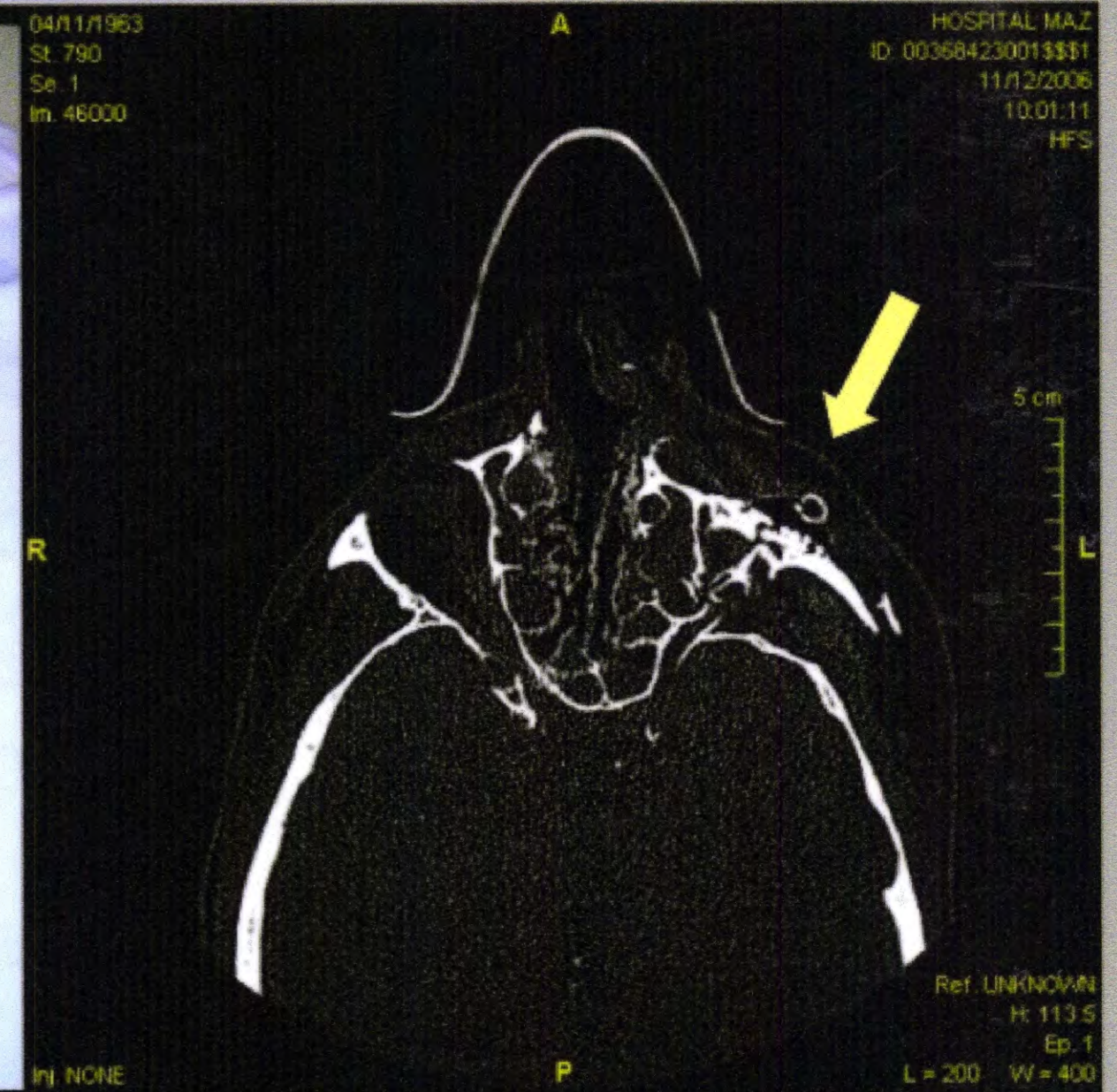
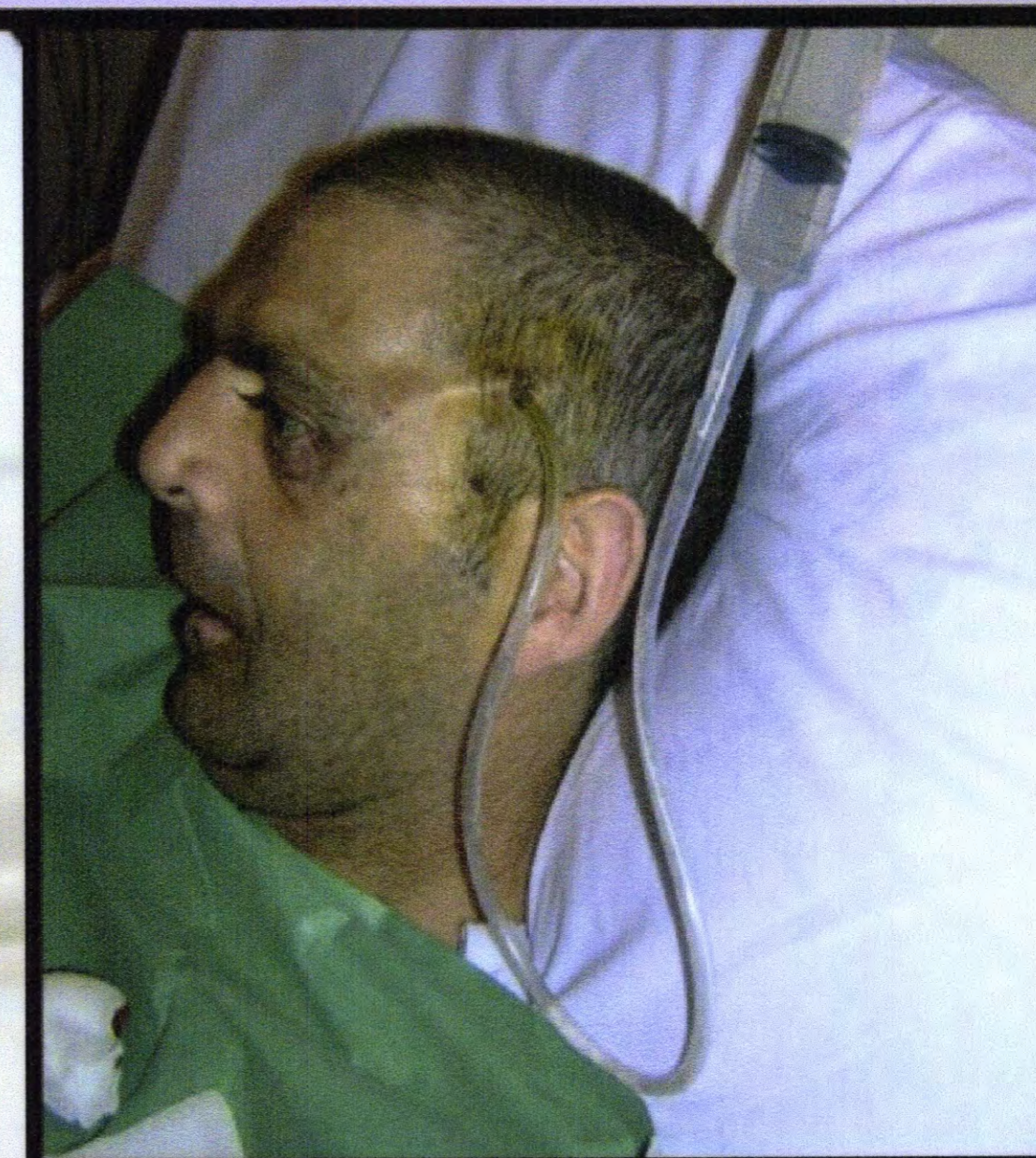
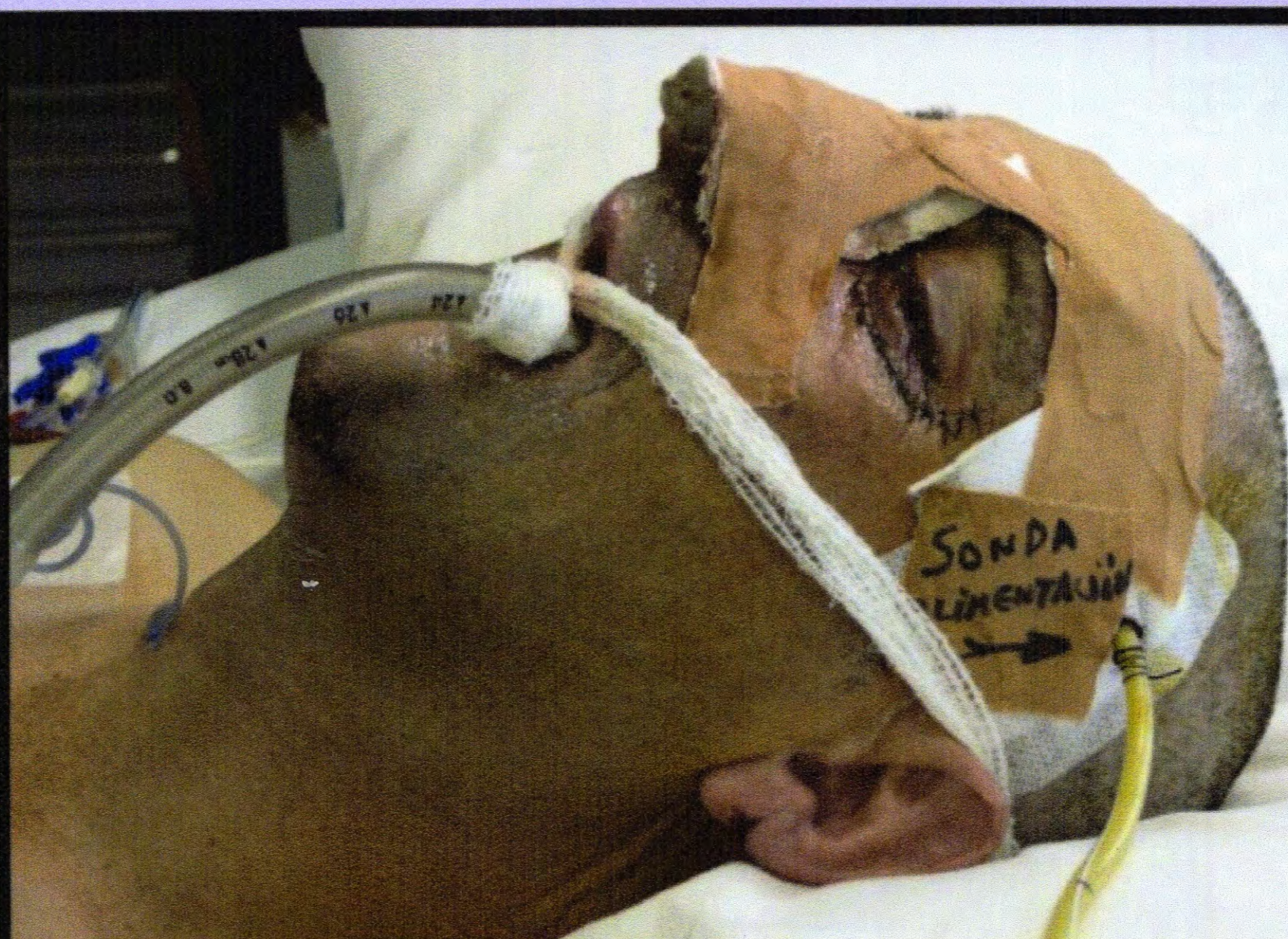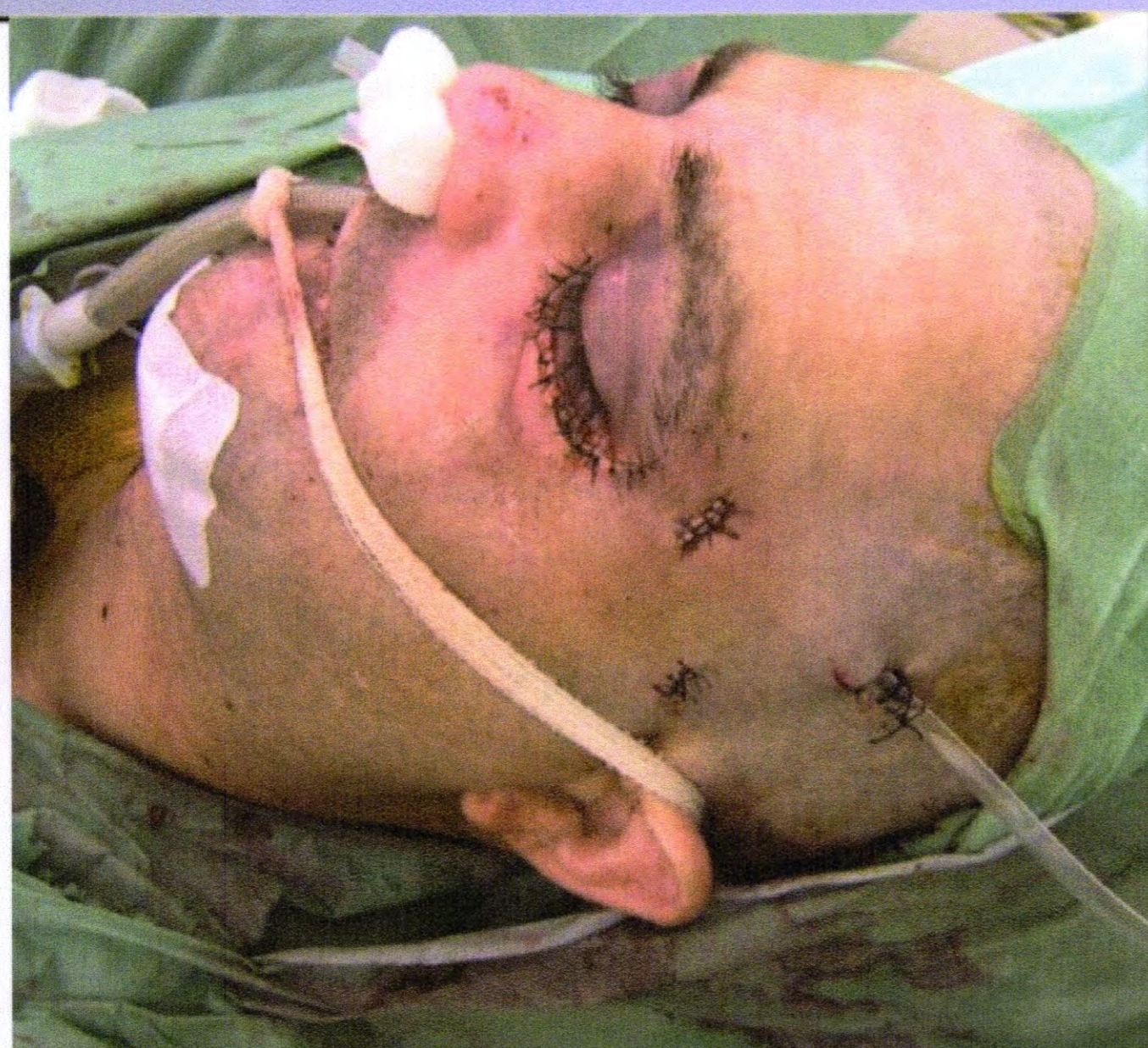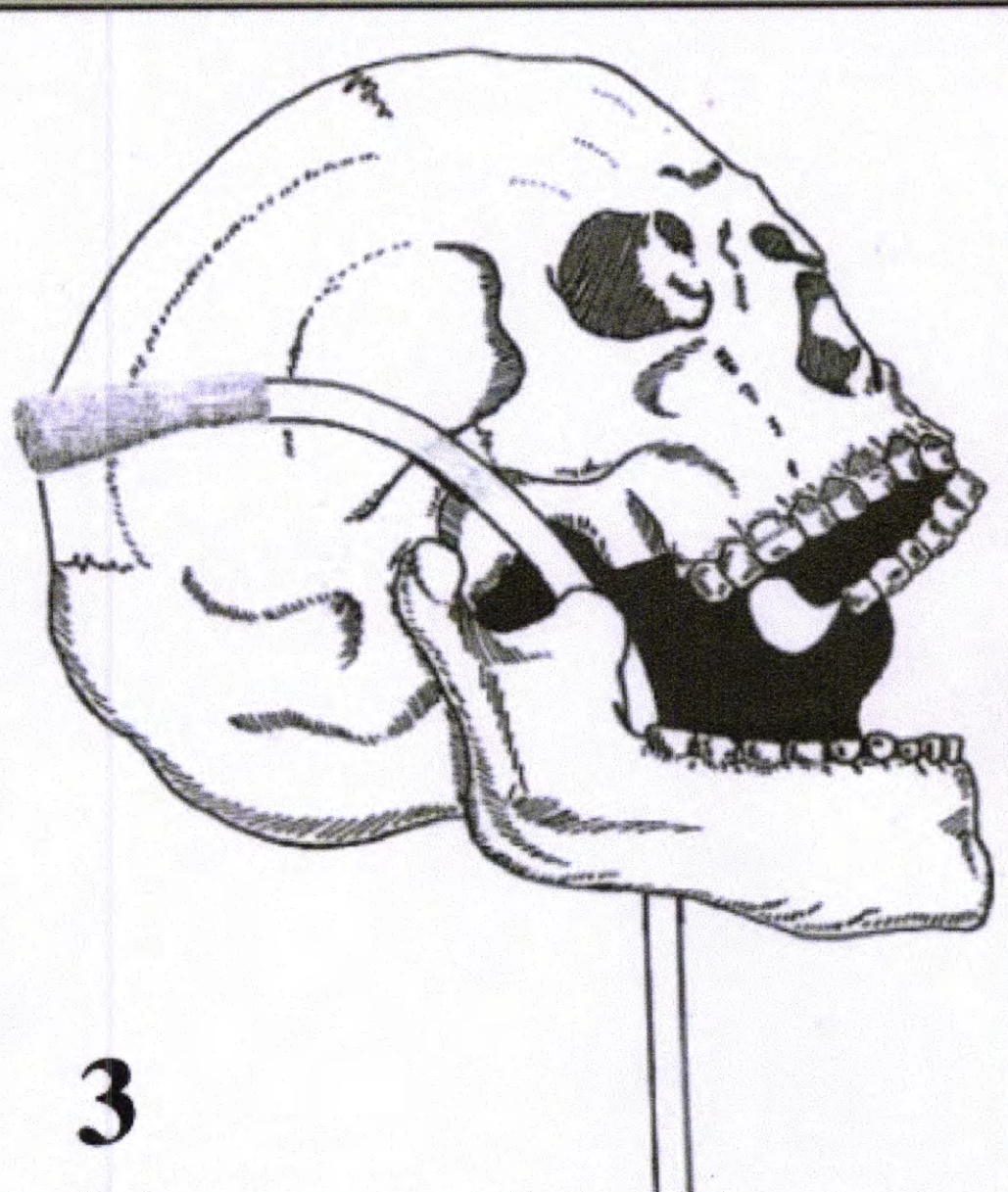
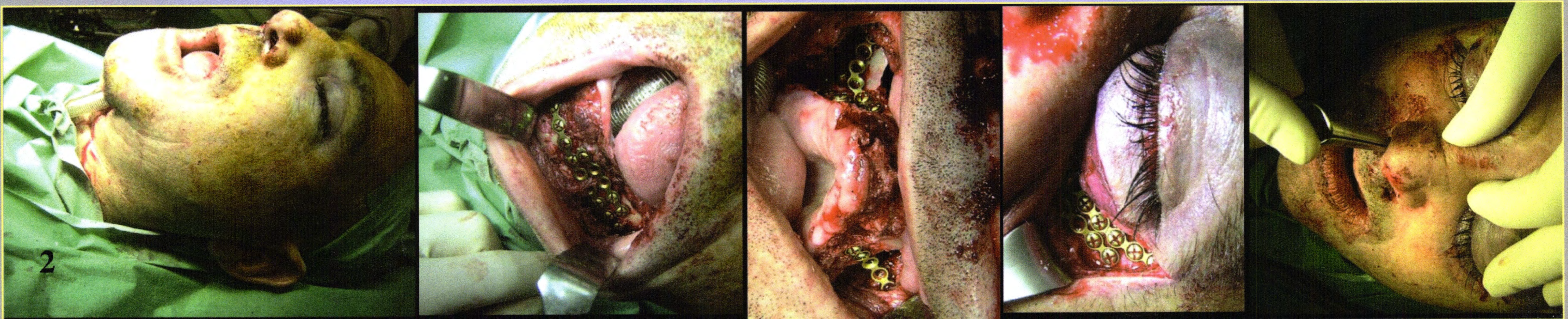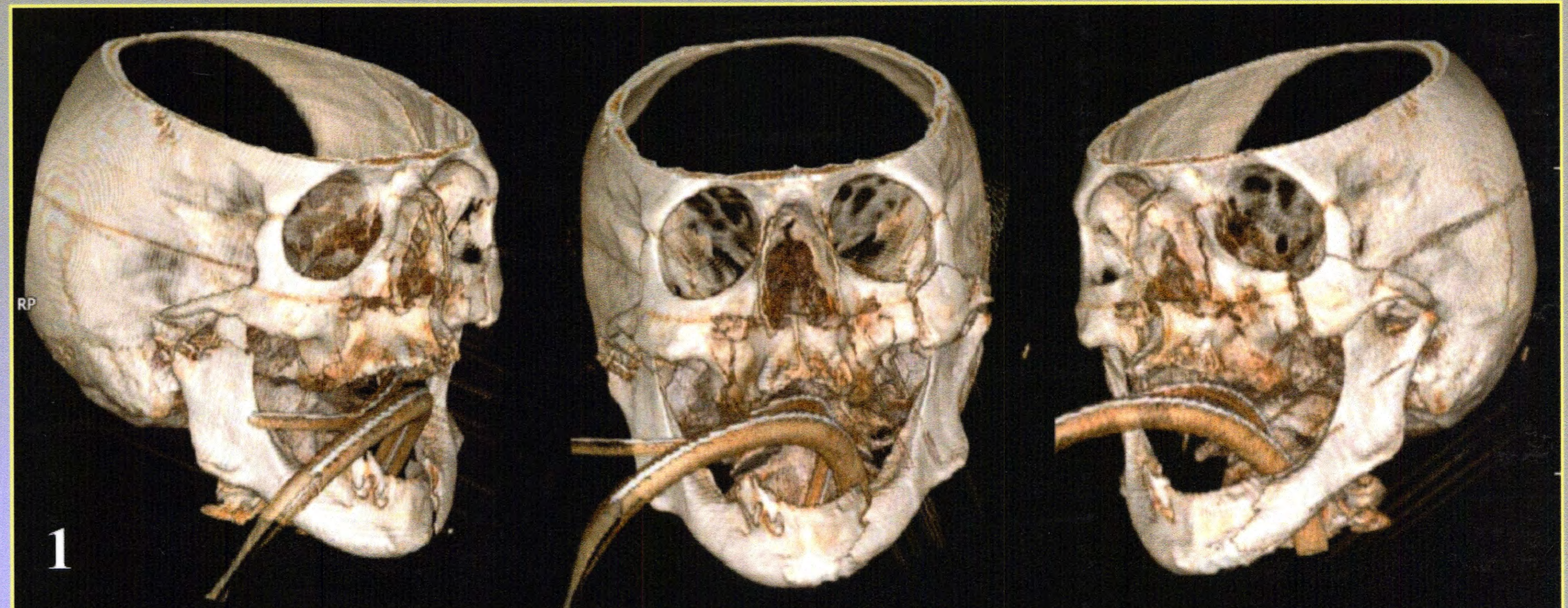


TAC 3D PREOPERATORIO

1 (Fracturas Panfaciales Conminutadas en paciente politraumatizado)

SECUENCIA QUIRÚRGICA

2 (Intubación Submental, Reducción y Fijación Fracturas)



SONDA ECTÓPICA

3 (Esquema Sonda Supracigomática, Diferentes momentos del Postoperatorio con Sonda Ectópica de Alimentación, TAC postoperatorio donde se visualiza luz de Sonda de Alimentación Ectópica Supracigomática)

Bibliografía:

Hernández Altemir F.: Intubación endotraqueal por vía submental. Una nueva técnica. Rev Ibero americana de Cirugía Oral y Maxilofacial Vol. 6, nº.3 (1984),Hernández Altemir F.: The submental route for endotracheal intubation. A new technique. J maxillofac Surg. 1986 Feb; 14(1)64-5, Hernández Altemir F., Hernández Montero S. : Sondas Digestivas Ectópicas, IX Congreso de la Asociación Andaluza de Cirugía Oral y Maxilofacial, Córdoba 2 y 3 Febrero 2007