


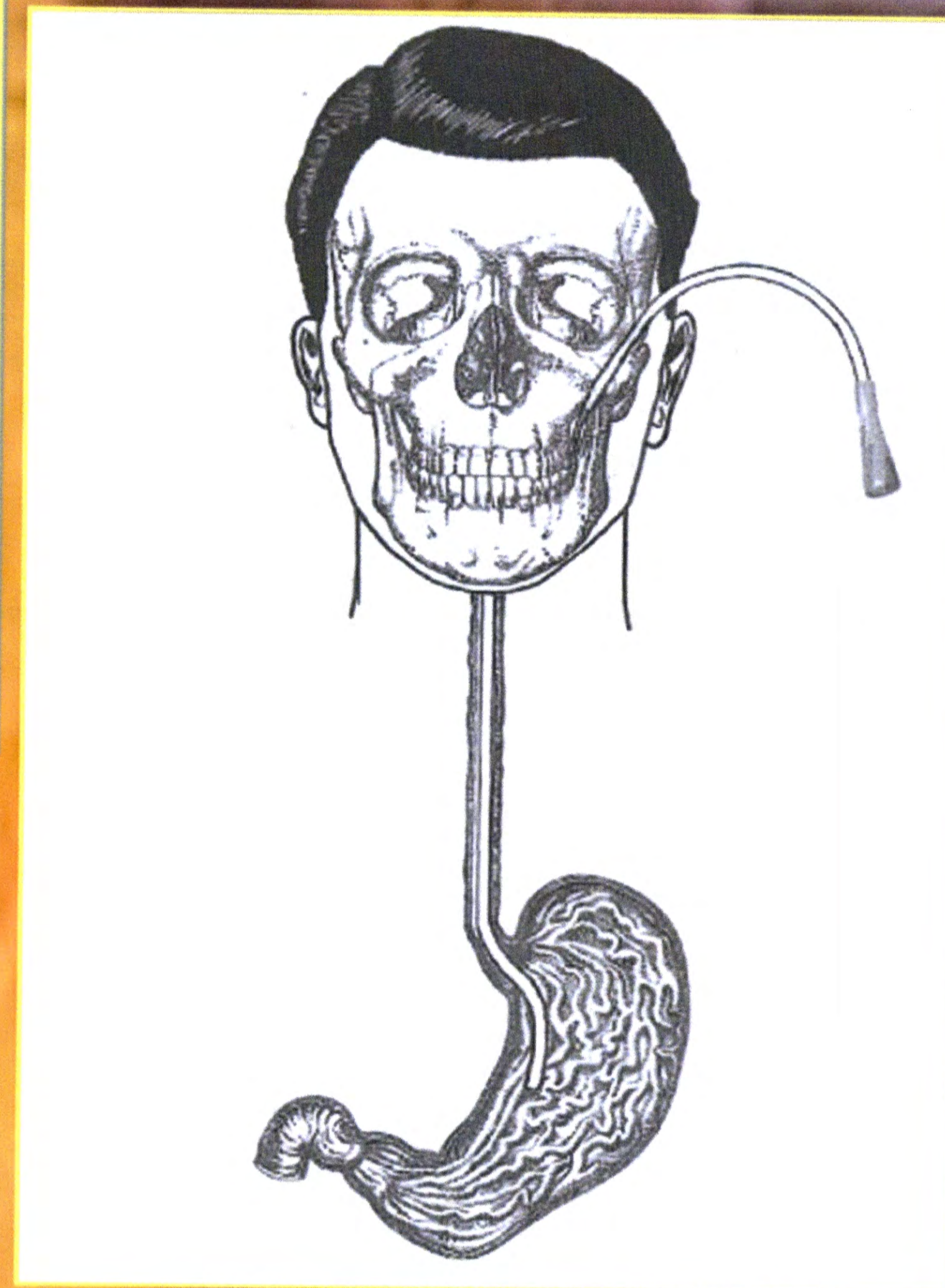
"SONDAS DIGESTIVAS ECTÓPICAS" EN PACIENTES CON PATOLOGÍA DE CABEZA Y CUELLO Y OTRAS DIVERSAS CUANDO LAS VÍAS NATURALES NO SON PRACTICABLES O NO SE CONSIDERAN CONVENIENTES. (UNA NUEVA METODOLOGÍA)

(Ley de Propiedad Intelectual 555/07122006/13:38)



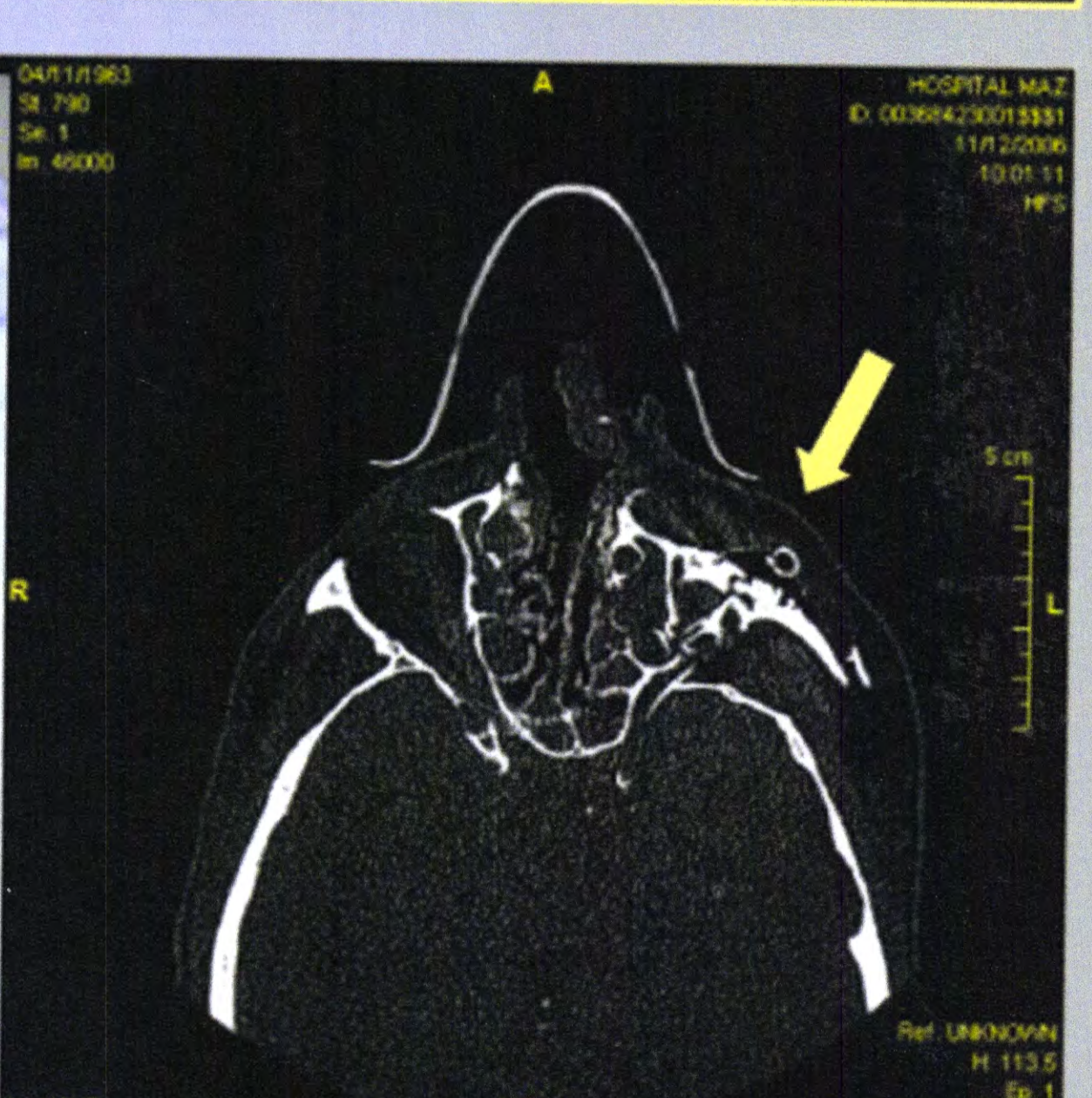
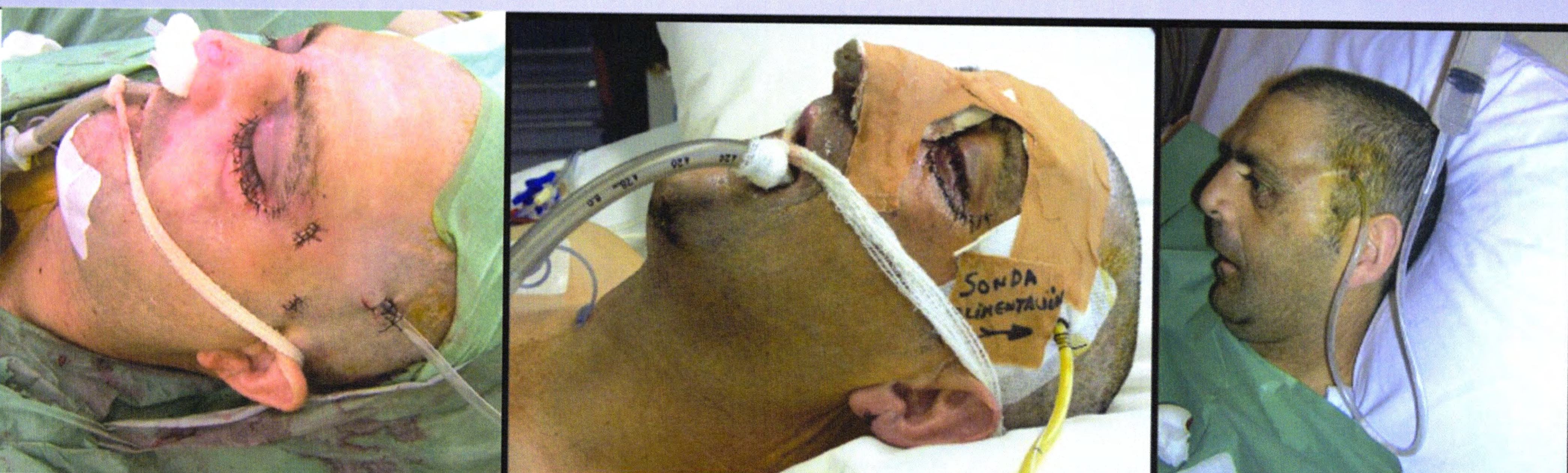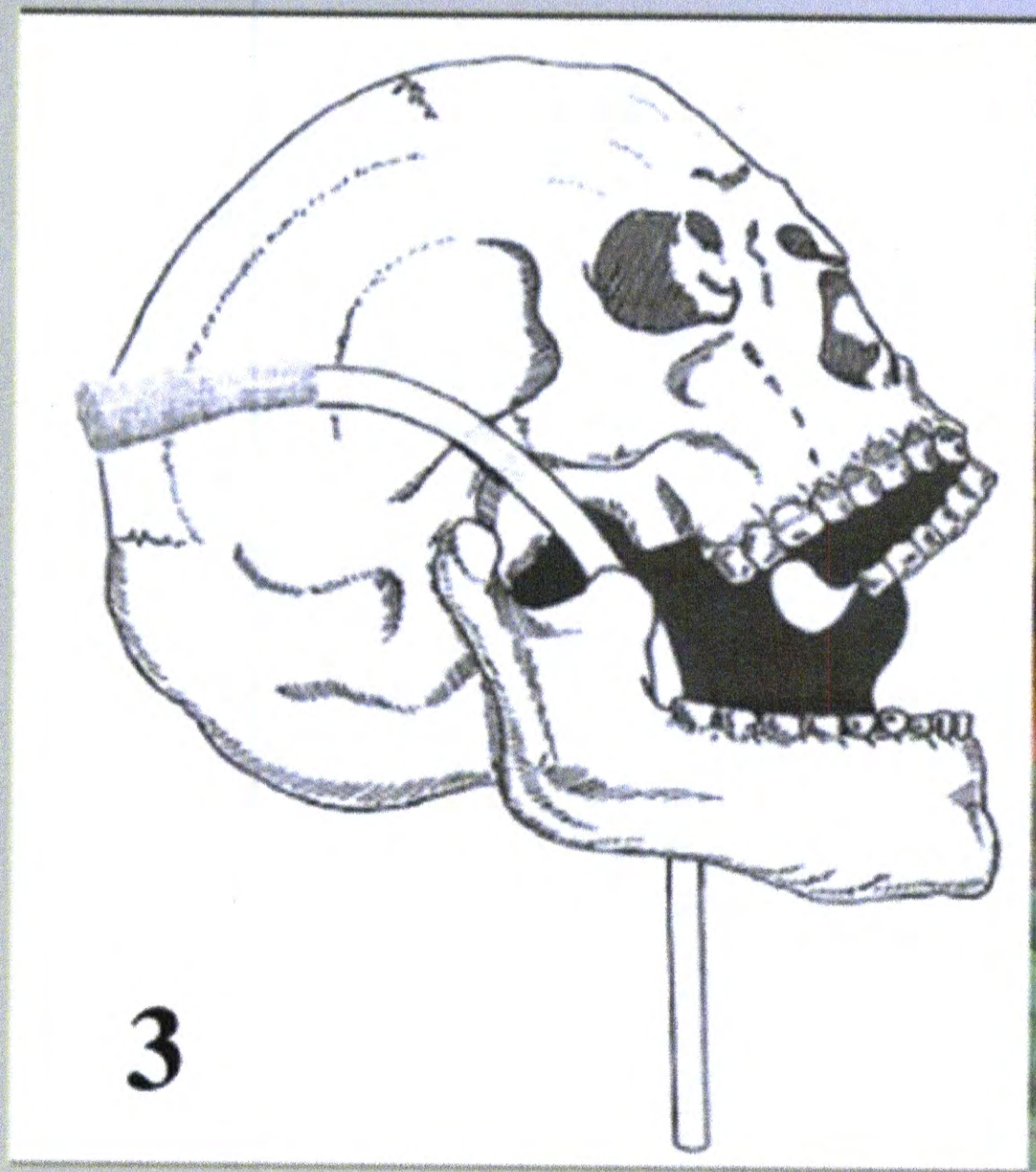
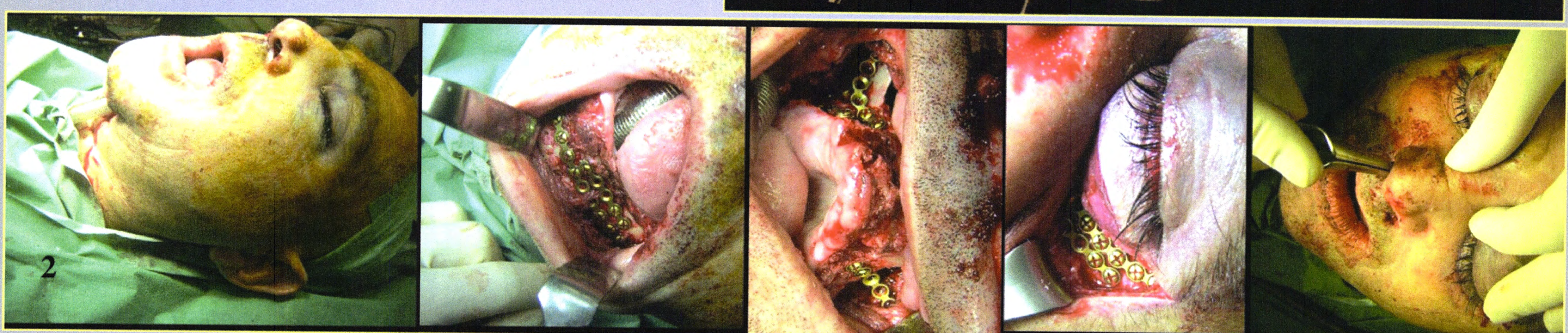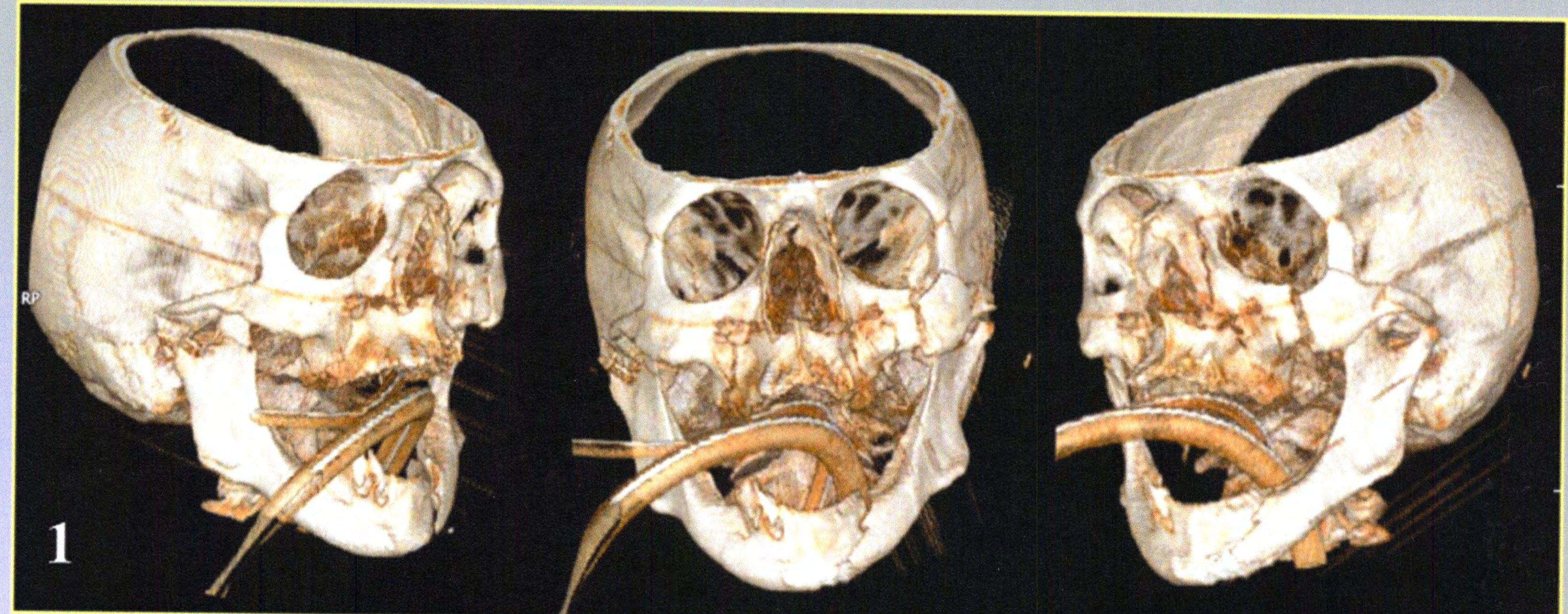
Hernandez-Altemir F. (*); Hernández-Montero Sofia (**); Hernández-Montero Susana (***) ; Hernández-Montero Elena (****); Moros-Peña M. (*****), Bernad I, Cots JM, Mainar JL, Temiño S, Yuste I (~); López-Pintor R, Marco J, (~~).
(*) Hospital Universitario Miguel Servet de Zaragoza; (***) Universidad Alfonso X el Sabio (Facultad de Odontología) Madrid; (**) Práctica Privada (Endodoncia) Zaragoza, (****) Hospital de Villadecans e Instituto de Otoneurocirugía García-Ibáñez Barcelona; (*****) Práctica Privada Pediatría y Puericultura (Dibujante) Zaragoza, (~) Intensivistas Hospital MAZ Zaragoza, (~~) Anestesiistas Hospital MAZ Zaragoza.

Empleamos las sondas digestivas convencionales, sólo que haciéndolas llegar al tramo digestivo por lo que denominamos vías ectópicas de instalación. Entre las más habituales en nuestras manos estaría la sonda digestiva por vía submental, o a través de heridas y trayectos creados o no del territorio craneofacial, que se puedan considerar idóneas para salvar situaciones excepcionales, cuando los orificios naturales son impracticables o no convenientes por las características de la patología y o por la idiosincrasia del paciente, que a veces no toleran las sondas digestivas nasales u orales, arrancándose las no pocas veces. Las vías ectópicas pueden ser menos invasivas, al evitar los esfínteres naturales nasales u orales, sin duda muy sensibles a la presencia y paso de "cuerpos extraños".



TAC 3D PREOPERATORIO
1 (Fracturas Panfaciales Conminutadas en paciente politraumatizado)

SECUENCIA QUIRÚRGICA
2 (Intubación Submental, Reducción y Fijación Fracturas)



SONDA ECTÓPICA
3 (Esquema Sonda Supracigomática, Diferentes momentos del Postoperatorio con Sonda Ectópica de Alimentación, TAC postoperatorio donde se visualiza luz de Sonda de Alimentación Ectópica Supracigomática)

Bibliografía:
Hernández Altemir F.: Intubación endotraqueal por vía submental. Una nueva técnica. Rev Ibero americana de Cirugía Oral y Maxilofacial Vol. 6, nº.3 (1984), Hernández Altemir F.: The submental route for endotracheal intubation. A new technique. J maxillofac Surg. 1986 Feb; 14(1)64-5