XIX Congreso Nacional de CIRUGÍA ORAL Y MAXILOFACIAL

INTUBACIÓN ENDOTRAQUEAL SUB O SUPRA - CIGOMÁTICO MALAR

Una nueva metodología. (Registro de la Propiedad Intelectual)

F. Hernández Altemir (*), S. Hernández Montero(**), S. Hernández Montero (***), E. Hernández Montero (****), M. Moros Peña (*****)

(*) Fundador y Ex-Jefe del Servicio de Cirugía Oral y Maxilofacial del Hospital Universitario Miguel Servét de Zaragoza. (**) Médica Especialista en Cirugía Oral y Maxilofacial, Odontóloga (Profesora de la Universidad Alfonso X el Sabio, Práctica Privada). (***) Médico Odontólogo (Endodoncia, Práctica Privada). (****) Médico Especialista en Otorrinolaringología (Hospital de Viladecans e Instituto de Otoneurocirugía García-Ibáñez de Barcelona). (*****) Médico Especialista en Pediatría y Puericultura (Práctica Privada, Dibujante).

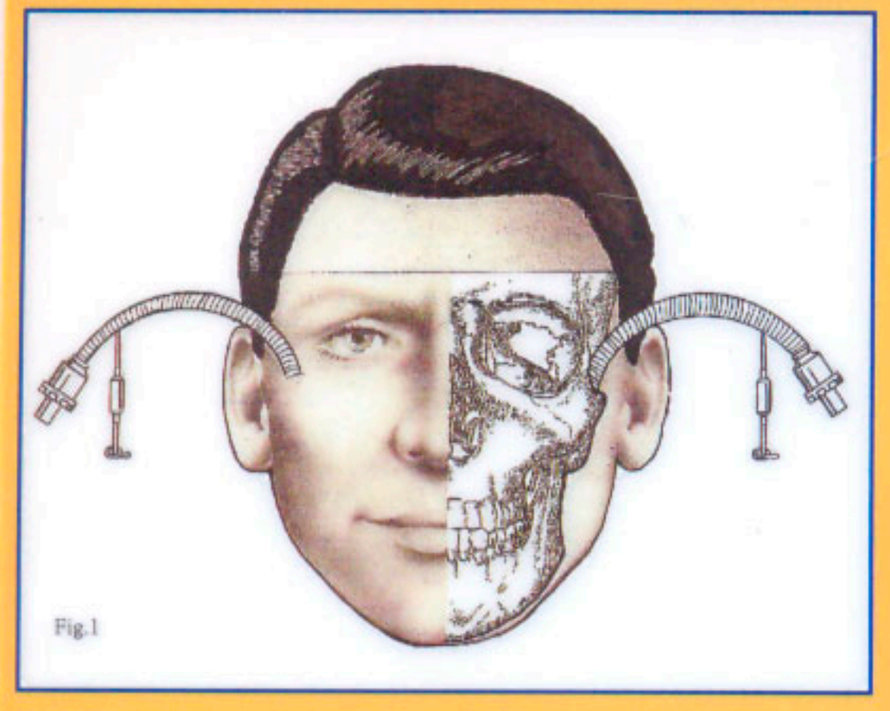
Fig.1

Introducción

Con la intención de evitar traqueostomías y de facilitar el trabajo quirúrgico en el territorio oral y craneomaxilofacial, hemos desarrollado esta metodología, cuya más sobresaliente particularidad, es que el tubo endotraqueal habitualmente anillado, discurre por encima o por debajo del espacio cigomáticomalar del lado que se elija, para ir a buscar el espacio oro e hipofaríngeo y en definitiva la glotis, para acceder a la luz traqueal.

Fig.1:
Intubación Subcigomática, visión frontal cutánea y subcutánea
Fig.2:
Visión frontal Intubación Subcigomática y Sonda Digestiva Ectópica izda.

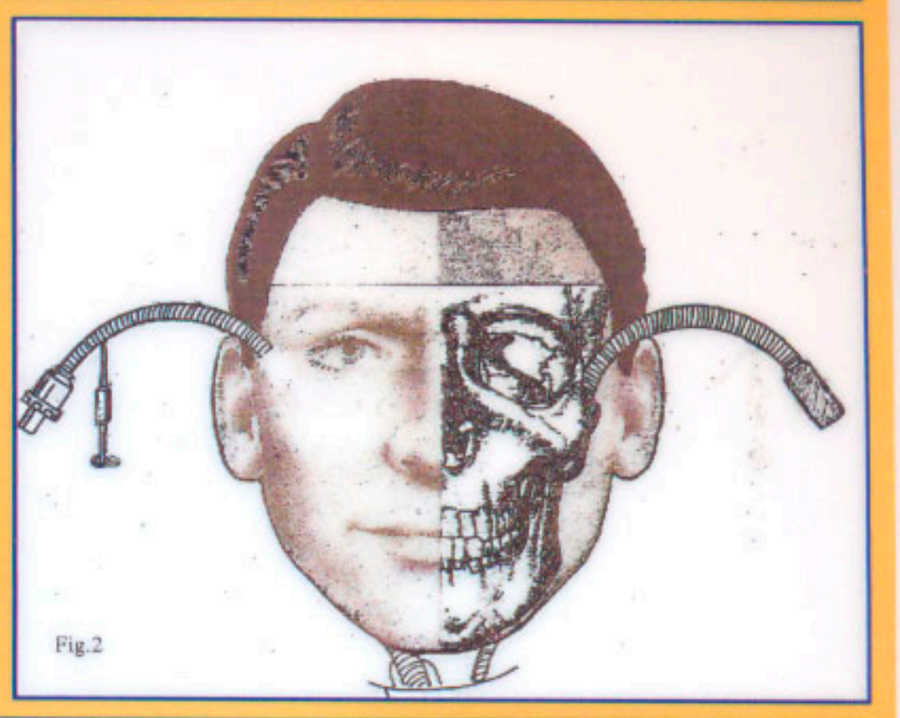
Fig.2

Material y Método

Empleamos tubos endotraqueales anillados convencionales o el combitubo o similares, con el apoyo en ocasiones de guías endotraqueales. También pueden ayudar a guiar el tubo por estas vías, instrumentos tales como el fibroscopio de intubación. Una vez realizada intubación convencional, y a través, de la vía coronal o habitualmente de una incisión cutánea lateral, de predominio horizontal de unos 15 mm, supracigomática temporal alta, por detrás de la línea de inserción del cabello, evitando las estructuras vasculares y nerviosas de la región, progresamos con disección roma hasta la aponeurosis superficial del músculo temporal o según conveniencia. Desde allí, labramos "atraumáticamente" el trayecto caudal del tubo endotraqueal sub o supracigomaticomalar, para buscar su entrada en la porción más alta del vestíbulo posterior y superior de la región yugal que deberemos incindir para facilitar el paso del tubo endotraqueal a la cavidad oral en la región retrotuberositaria. Progresamos hacia el espacio parafaríngeo, glotis y por fín, la tráquea, donde insuflaremos el manguito distal del mencionado tubo, comprobando la ventilación de ambos campos pulmonares, con lo que el procedimiento una vez fijado el tubo endotraqueal en el tejido pericraneal temporal, determinará la consecución de la técnica, que consigue la ventilación del paciente y evita por la disposición del tubo, interferencias con el campo quirúrgico oral y craneomaxilofacial, permitiendo el control de la oclusión, dejando las vías aéreas, nasal y labial líbres.

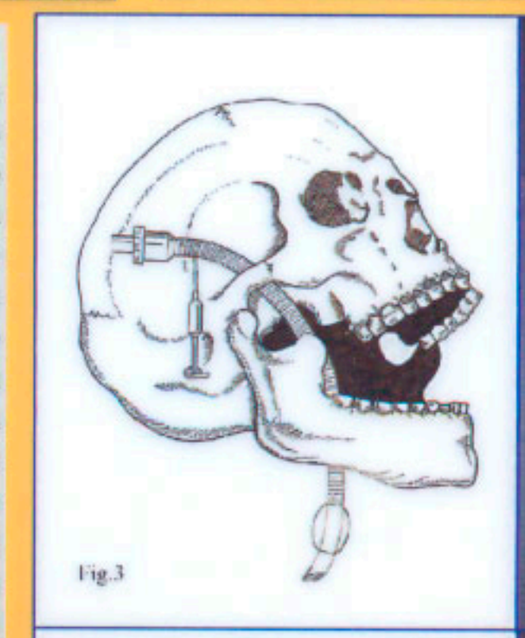
Fig.3

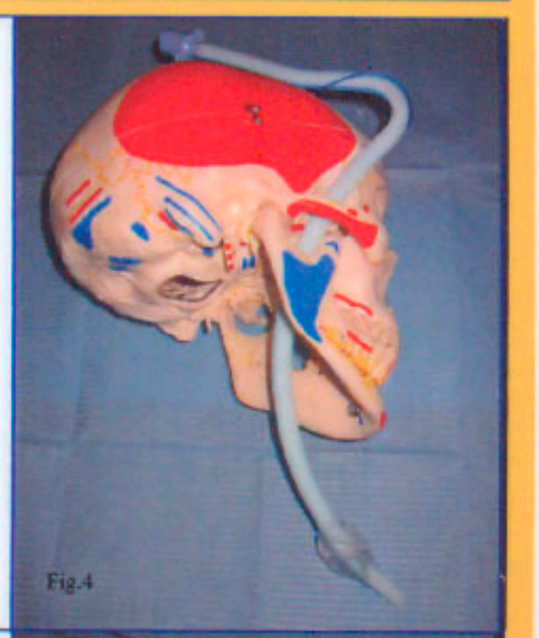
Fig.4

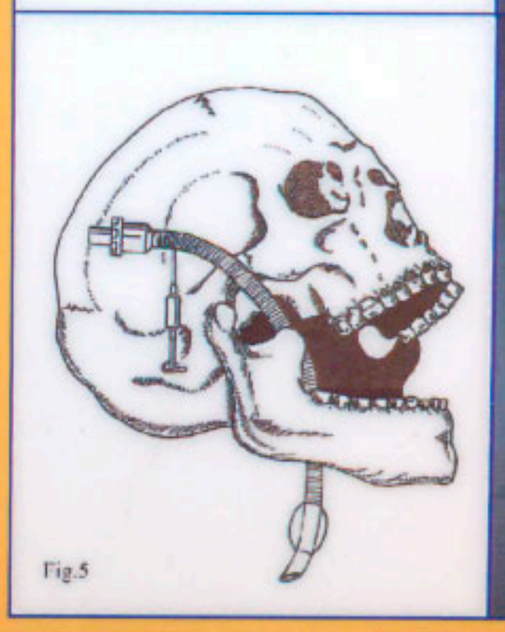
Fig.5

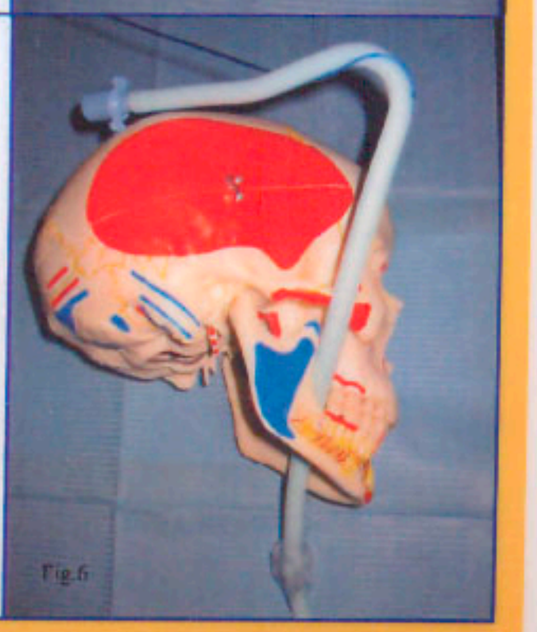
Fig.6

Fig. 3 y 4: Dibujo y Fantoma mostrando Intubación Subcigomático-malar derecha

Fig. 5 y 6: Dibujo y Fantoma mostrando Intubación Supracigomático-malar derecha

Discusión

Es un procedimiento en vías de desarrollo, que va a beneficiar a los pacientes con patologías quirúrgicas del territorio oral y craneomaxilofacial y otras incluso médicas, como en su momento fue nuestra técnica de Intubación Endotraqueal por Vía Submental o nuestro sistema de Instalación de Sondas Digestivas Ectópicas, aunque sus aplicaciones serán más selectivas.

Bibliografía

•Hernández Altemir F.: Intubación endotraqueal por vía submental. Una nueva técnica. Rev Ibero Amer de Cirugía Oral y Maxilofacial, Vol. 6, nº. 3 (1984)

•Hernández Altemir F.: The submental route for endotracheal intubation, A new technique. J maxillofac Surg. 1986 Feb;14 (1) 64-5

•Hwang k.: Zygomaticotemporal nerve passage in the orbit and temporal area. J. Craneofac Surg. 2004 Mar; 15(2): 209-14.

•Al-Moddather: The use of a Foley Catheter in Isolated Zygomatic Arch Fractures. Plastic and Reconstructive Surgery, Sept. 1, 2005

•Simon Holmes: Use of the Tracheal Tube in Isolated Fractures of the Zygomatic Arch. Plastic and Reconstructive Surgery,2006, 118, 3 (315)

•Dennis Spence: Foreing Body Projectile Impalement into the Infratemporal Fossa Space: An Unusual Trauma Case Report. J.Oral and Maxillofacial Surgery, Nov. 2006

•Hernández Altemir F., Hernández Montero S, Hernández Montero S, Hernández Montero E, Moros Peña M: Sondas Digestivas Ectópicas - IX Congreso de la Asociación Andaluza de Cirugía Oral y Maxilofacial – Córdoba, 2 y 3 febrero 2007

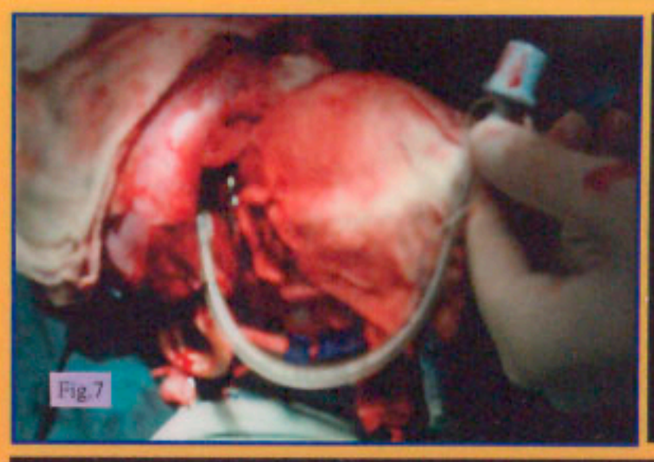
Fig.7

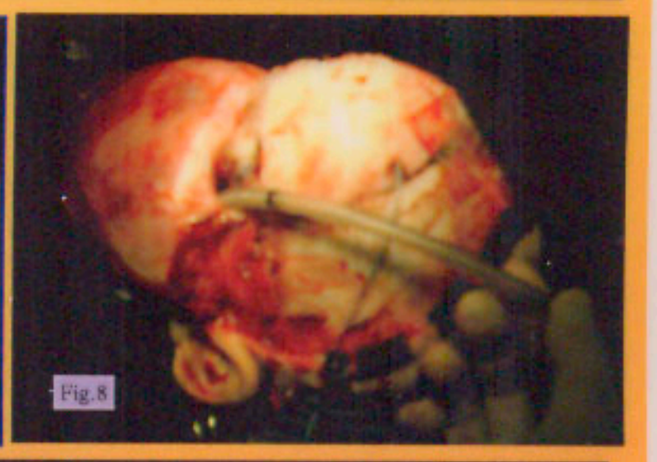
Fig.8

Secuencia Quirúrgica Craneofacial Infantil que podría beneficiarse al igual que otros casos definidos de esta nueva metodología.