INSTITUTO DE ESPAÑA

ANALES
DE LA
REAL ACADEMIA DE MEDICINA
DE ZARAGOZA

CONFERENCIAS
Y
COMUNICACIONES



ZARAGOZA
31 DE DICIEMBRE DE 2004
Vol. LXXXIV

Real Academia de Medicina de Zaragoza.

5 de febrero del 2004

Conferencia

Dr. D. Francisco Hemández Altemir

Académico Correspondiente de la Real Academia de Medicina

Jefe del Servicio de Cirugía Oral y Maxilofacial del Hospital Universitario Miguel Servet

Profesor Asociado del Departamento de Cirugía Obstetricia y Ginecología de la Facultad de Medicina de Zaragoza

Colaboradores: Dres. Doña Susana Hernández Montero, Doña Sofía Hernández Montero, Doña Elena Hernández Montero y Don. Manuel Moros Peña.

ALGUNAS CONSIDERACIONES SOBRE LA INTERPRETACIÓN QUE HACE LA UNIVERSIDAD DE LIVERPOOL A NUESTRA METODOLOGÍA TRANSFACIAL Y DE LA CIRUGÍA CRANEOFACIAL PEDICULADA, DERIVADA DE LA MISMA

En primer lugar, quiero agradecer a la Junta Directiva de esta Real Academia de Medicina, de la que me honro ser Académico Correspondiente, su invitación a intervenir en esta Sesión Científica, en un recinto tan excepcional, no sólo por su ubicación, en la Antigua Facultad de Medicina, sino por el historial de Ilustres personajes que a la misma han pertenecido y pertenecen y al mismo tiempo, felicitarla por estar abierta a la difusión de técnicas y procedimientos quirúrgicos de vanguardia, no sólo en la actualidad, sino desde que tuve la oportunidad de intervenir, en este mismo estrado, con otros aspectos novedosos del ámbito de la Cirugía Oral y Maxilofacial, como fueron precisamente temas, sobre el inicio del Acceso a la Base del Cráneo por técnicas transfaciales, de las que veremos hoy como han evolucionado y de su difusión

internacional y lo mismo podríamos decir, del desarrollo de la técnica de la intubación endotraqueal por vía submental y sus aplicaciones en diversos aspectos de la Cirugía Oral y Maxilofacial, principalmente en la traumatología craneofacial, en la de las deformidades y malformaciones craneofacial y como no, en la cirugía de la base del cráneo, para facilitar asociada a la metodología transfacial el desarrollo de la técnica quirúrgica elegida, hecho que está ocurriendo a nivel mundial.

Hemos tenido, la satisfacción de ver como la Universidad de Liverpool, cuna de varios Premios Nóbel, ha incluido en una Enciclopedia Audiovisual sobre Avances en Técnicas Quirúrgicas de Cabeza y Cuello, nuestra Vía de Acceso Medio Facial, como ellos la denominan y donde se recogen los procedimientos mas novedosos de la Cirugía Oncológica de Cabeza y Cuello, en un total de veintitrés capítulos, que comprenden desde la Traqueostomía, hasta la Cirugía microvascular reconstructiva, pasando por las Técnicas Clásicas de las Diferentes Opciones de la Cirugía Oncológica en referencia a las distintas modalidades de la Disección del Cuello, de otras varias Vías de Acceso, a otros Espacios diferentes del territorio de la oncología Cráneocervicofacial, diferenciados, pero no pocas veces también relacionados con la oncología de la base del cráneo, que desde el inicio de las vías transfaciales, ha permitido el acceder a la misma con posibilidades de realización de cirugías radicales, en un espacio antes poco menos que intocables, sino era, a través de técnicas mutilantes, que pocas veces eran programadas en el ámbito de la Cirugía Oncológica de Cabeza y Cuello; se completa con los distintos procedimientos reconstructivos, basados fundamentalmente en los diferentes tipos de injertos libres microvascularizados. Supone pues, una puesta al día de las diferentes técnicas y procedimientos, sobre los que se desarrolla la actual Cirugía Oncológica de Cabeza y Cuello, de las que se benefician especialidades tan importantes,

como la Cirugía Oral y Maxilofacial, la Neurocirugía, la Otorrinolaringología, la Cirugía Plástica y Reconstructiva y todas aquellas cirugías que se manejan en el territorio de la Oncología de Cabeza y Cuello. Precisamente es necesario constatar, como la Metodología de la Cirugía Transfacial, diseñada en principio, para acceder a los espacios fundamentalmente retro y pterigomaxilares, clivus y base del cráneo, ha servido, para que varias de las especialidades reseñadas, trabajen en equipos multidisciplinarios, que se aprovechan de sus conocimientos y técnicas, para beneficio de los pacientes al aunar disciplinas, que no se caracterizaban precisamente por un espíritu colaboracionista, asunto hoy ya desfasado y superado, en ambientes institucionales medicoquirúrgicos reconocidos y que deben servir, para trabajar los que estemos implicados en el tema que nos ocupa, de forma colegiada.

El reconocimiento de autorías, no sólo en Medicina, sino en la vida cotidiana, es difícil si se refiere claro es, a aspectos que encierren que el autor, puede verse reconocido por la magnitud y o trascendencia que su trabajo haya podido representar, siempre hay y esto no me parece del todo malo, alguien que busca la forma de restarle importancia y protagonismo aportando a veces datos bibliográficos que apuntan que ya alguien, hizo algo parecido o muy similar y que por lo tanto, no es merecedor de un excesivo reconocimiento y por lo tanto tratan de poner las cosas en su verdadero sitio, faltaría más. Esto ha sucedido con nuestra metodología transfacial, no sólo en nuestro país, sino a nivel internacional. Como nosotros teníamos la conciencia tranquila al respecto, lo que hemos hecho, es tener paciencia, que por algo la llaman la "Madre de la Ciencia" y vamos viendo, que ya antes que la Universidad de Liverpool en el 2001, pusiera uno de nuestros apellidos en este caso el que nos viene por vía materna, Altemir, ya otros autores lo han venido reconociendo, como testificó, el Year Book of

Otolaryngology- Head and Neck Surgery de 1987, páginas 176-177, o el libro de Techniques in Aesthetic Craniofacial Surgery de Kenneth E. Salyer, MD,FCS, FAAP, PICS, que es Director and Chairman- International Craniofacial Institute- Dallas Texas, que prologan: Daniel Marchac, MD Consultant Plastic Surgeon Center for Craniofacial Anomalíes Pediatric Neurosurgical Department- Hópital Necker- Enfants Malades, Paris, France; Fernando Ortiz Monasterio, MD, Profesor of Plastic Surgery, Postgraduate División, School of Medicine, Universidad Nacional Autónoma de México y Edward.R. Genocov, DDS,FICD, F ACD, Asóciate Profesor of Orthodontics Department of Orthodontics, Baylor College of Dentistry, Dallas, Texas, editado por J.B. Lippincott. Philadelphia,Transfacial Acces, que se ha convertido en un Libro de Consulta de la Cirugía Craneofacial. También, ya en nuestro país, es en el Libro que la Sociedad Española de Otorrinolaringología y Patología Cérvico-Facial, editó para la publicación de la Ponencia Oficial del XV Congreso Nacional de Cirugía de la Base del Cráneo, donde se dedica un capítulo entero, ahora con el nombre de "Maxilotomía en bisagra o desarticulación temporal pediculada a mejilla del maxilar superior", desde la pagina 189 a 196, del que son autores los Dres. J.J Alvarez Vicent, L. Romero Castellano y C. Domingo Carrasco, que termina con el siguiente apunte, en el apartado "Consideraciones a esta técnica": - *Nos resulta de gran satisfacción, la realización de una técnica quirúrgica ideada por un cirujano español, el doctor Hemández Altemir.* Con la técnica de la Intubación endotraqueal por vía submental, la autoría de la misma, no se ha puesto en duda, de la forma que ocurrió, con el Acceso Transfacial, ahora bien, en el caso de la intubación submental, los hechos fueron diferentes y no me voy a alargar, sucedió y es entendible, que significara un gran impacto en el ambiente anestesiológico y de las unidades de cuidados intensivos, que estaban reacios, a su utilización, al romper una vez más con las técnicas tradicionales, se oyeron todo tipo de

descalificaciones, no sólo determinados especialistas de las disciplinas comentadas, sino por diferentes facultativos, hoy día y sin que ello quiera decir que todo el campo es orégano, su reconocimiento y aplicación es universal y publicaciones recientes reconocen, sobre todo en traumatología cráneomaxilofacial, cuando no se prevé la necesidad de intubaciones largas, su gran ventaja sobre la traqueostomía, al ser menos traumática que ésta. En este caso también, fue necesario mantener una postura de contenida paciencia, que una vez más ha sido lo que ha servido, para poder institucionarla en casos seleccionados, no sólo de la traumatología craneomaxilofacial, sino en otras aplicaciones tales como, en la cirugía de las deformidades craneofaciales, en la cirugía de la base del cráneo, en la cirugía craneofacial pediculada y o en la cirugía que utiliza nuestro arco de tracción craneofacial, para facilitar la cirugía transfacial y de acceso a la base de cráneo, aunque el tiempo disponible, solo nos permitirá citarla de pasada.

No quiero que se interpreten mis consideraciones, como rencorosas ante las dificultades sufridas en el desarrollo de las técnicas de las que estoy tratando, pero si decirdes a Vds., Ilustrísimos Señores Académicos y selecto auditorio, que resulta complicado, intentar salirse de la rutina y que cuando uno lo hace y no por intentar apartarse de lo establecido con fines de protagonismo (que como no, siempre hay algo en este sentido), lo verdadero, es que uno a hecho estas técnicas, por beneficiar a nuestros pacientes, que es el fin que nos hace amar y sufrir la grandiosidad de la Medicina, hoy día tan denostada, pero no por ello tan sugerente y atractiva. Al verdadero investigador y o soñador, que de ello mucho tiene, las dificultades, sirven para abrir caminos que eviten tropezar con incomprensiones y o dificultades de todo tipo.

Ya sin más dilación, quiero indicarles la sistemática de mi Conferencia de forma gráfica, aprovechando la tecnología punta de la enseñanza audiovisual, hasta donde me ha sido posible, sabiendo que todavía hay más al respecto, pero que me hacia desprenderme de demasiados euros, para así sucesivamente ir describiendo, el inicio de la técnica trasfacial y sus modificaciones primero, a continuación el empleo del arco de tracción craneofacial para la cirugía que nos ocupa, en tercer lugar, la por nosotros denominada Cirugía Craneofacial Pediculada, donde explicaremos aspectos técnicos y quirúrgicos, que les sirvan para comparar a través de videos nuestra forma de trabajar, en la cirugía de la base del cráneo y como ha interpretado la Universidad de Liverpool, nuestra vía de Acceso transfacial, que ellos denominan *Altemir Approach for Midfacial Acces*, que tengo que decir, que no parece que interpreten en algunos aspectos técnicos y conceptuales, como verdaderamente nosotros la describimos. No quiere decir esto, que no existan modos, de los que he tomado nota, para poder aplicarlo en futuras cirugías, la edición que presentamos, es la versión original de la Universidad de Liverpool, a través del Regional Centre for Maxillofacial Surgery, University Hospital Aintree, aparte la hemos ambientado, con música del lugar, que espero les sirva, para recordar tiempos pasados y sentir la esencia, de una Ciudad de tanta trascendencia histórica en los diferentes aspectos y no sólo del conocimiento, de la que es buque insignia su Universidad.

A continuación y no de forma imprescindible, existe en nuestro proyecto didáctico de hoy, el ponerles otro video, de unos pocos minutos, sobre un caso oncológico, intervenido con una de nuestras modificaciones de la cirugía craneocraneofacial pediculada , si el tiempo establecido no se prolonga, ya que estamos

abiertos y obligados a contestar a las preguntas, que tan selecta audiencia, nos ha comentado la Presidencia de este acto, tienen derecho.

Dr. F. Hernández Altemir. Jefe de Servicio de Cirugía Oral y Maxilofacial.
Hospital Universitario "Miguel Servet".Zaragoza.
Ilustraciones: Dr. M. Moros Peña.

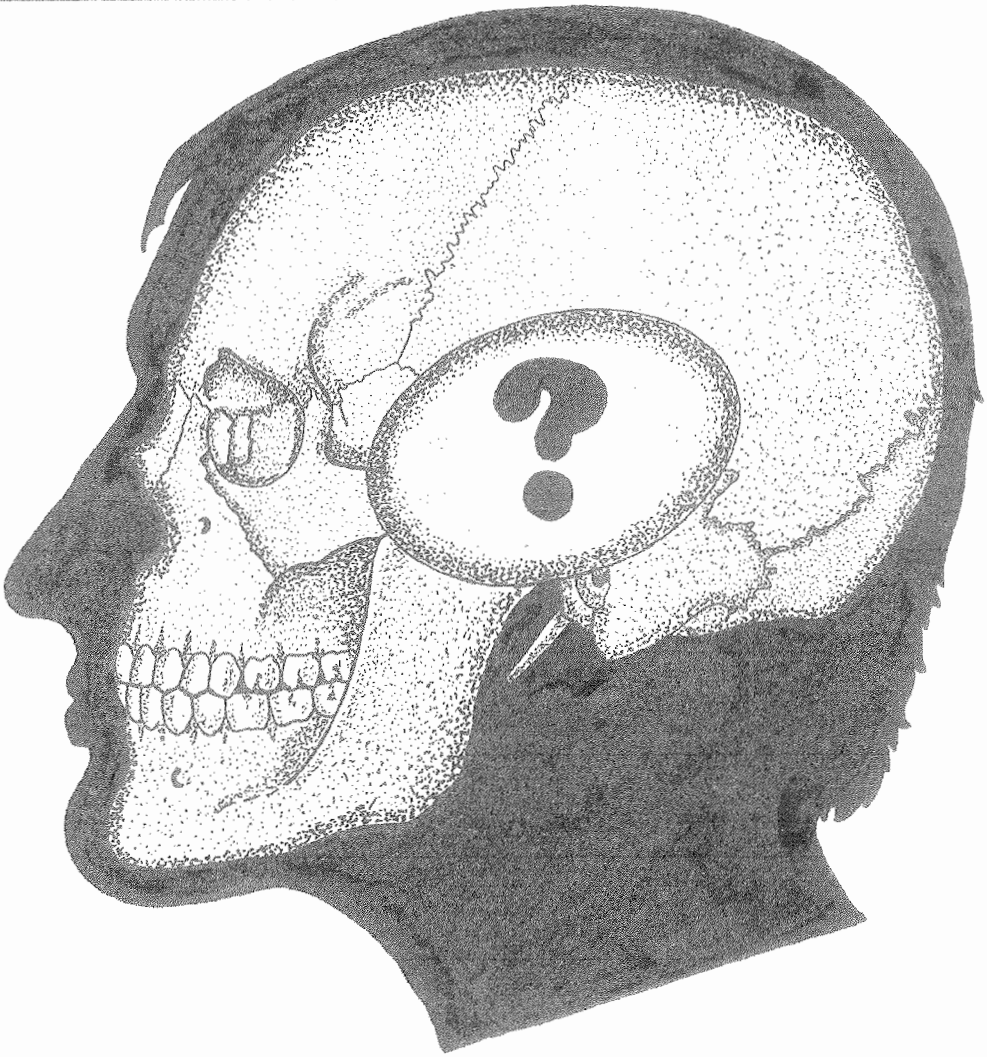

ACCESO TRANSFACIAL A LA REGION RETROMAXILAR

ESQUEMAS ILUSTRATIVOS

TÉCNICA MAYOR UNILATERAL

Figura 1: Incisión cutánea.

Figura 2: Líneas de osteotomía más frecuentes y orden de realización; 1, 2, 3, 4, 5 y 6.

Figura 3: Incisiones en la mucosa vestibular y palatina.

Figura 4: Osteotomías pterigopalatinas; 7 y 8.

Figura 5: Desplazamiento del maxilar.

Figura 6: Aspecto final después de haber completado las osteotomías y con el maxilar desplazado.

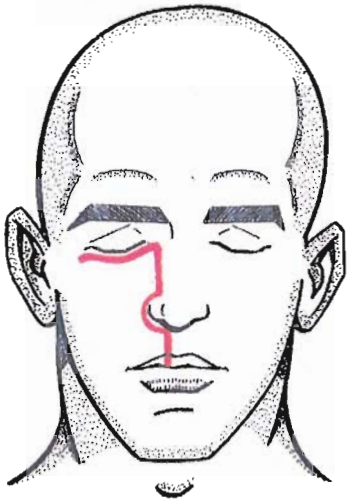

Figura 1

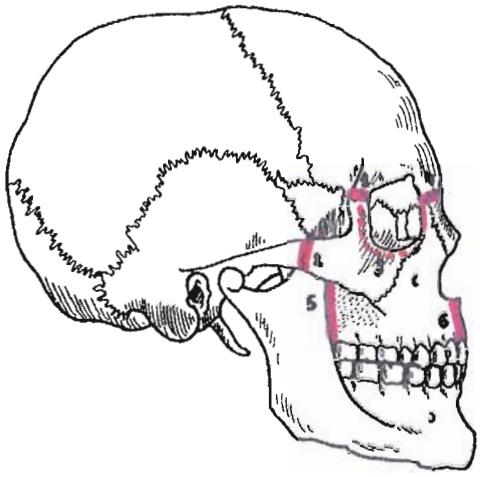

Figura 2

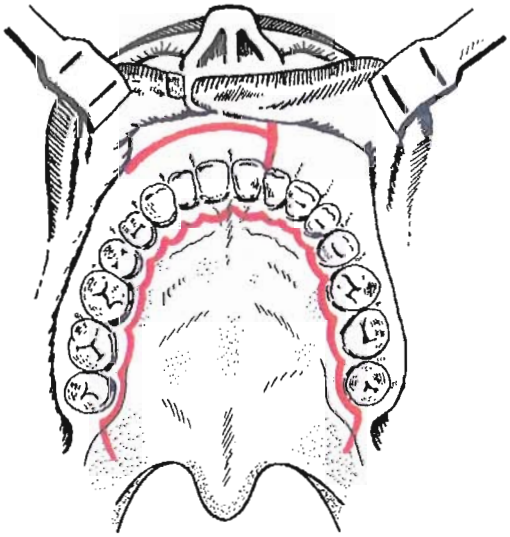

Figura 3

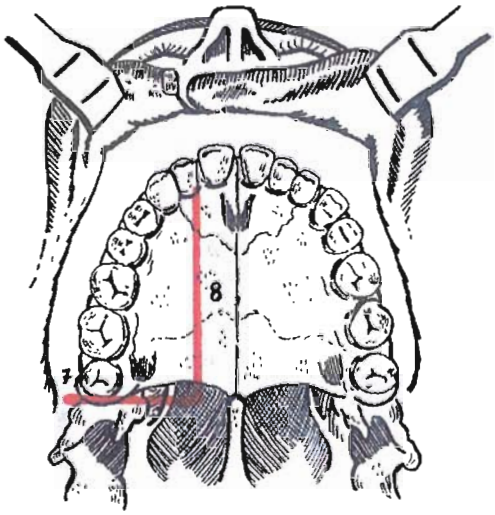

Figura 4

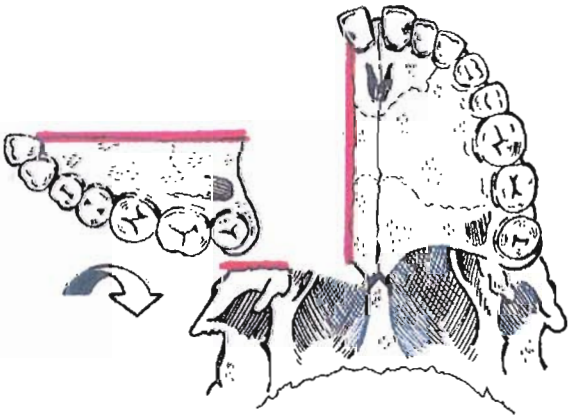

Figura 5

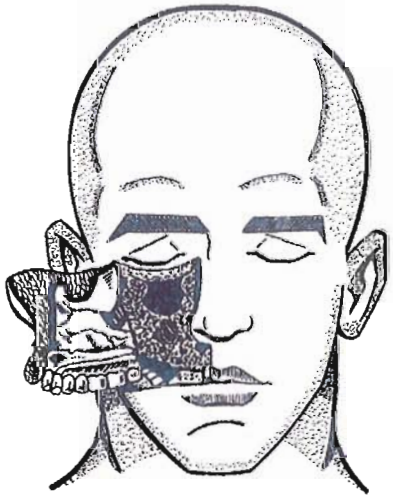

Figura 6

M. MOROS-02/1

TÉCNICA MAYOR UNILATERAL INCLUYENDO ESTRUCTURAS INTERNAS Y EXTERNAS

Figura 1: Incisiones cutáneas. La incisión subpalpebral izquierda puede extenderse por la línea de puntos.

Figura 2: Osteotomías 1, 2, 3, 4, 5 y 6.

Figura 3: Vista derecha de las osteotomías 1, 2, 3, 4 y 5.

Figura 4: Vista izquierda de las osteotomías 4, 3' y 6.

Figura 5: Incisiones en la mucosa vestibular y palatina. En línea de puntos, líneas de osteotomías.

Figura 6: El maxilar superior derecho y parte del izquierdo ha sido movilizado.

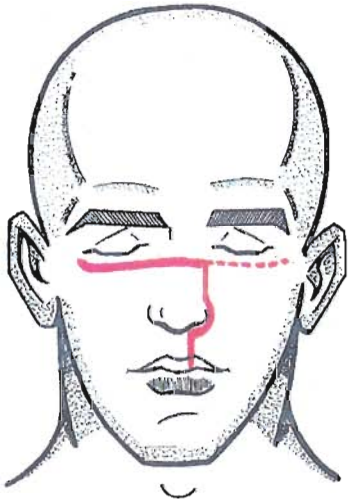

Figura 1

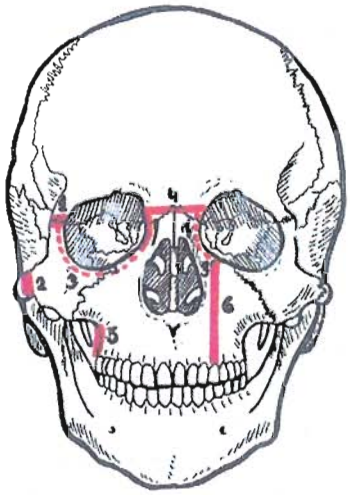

Figura 2

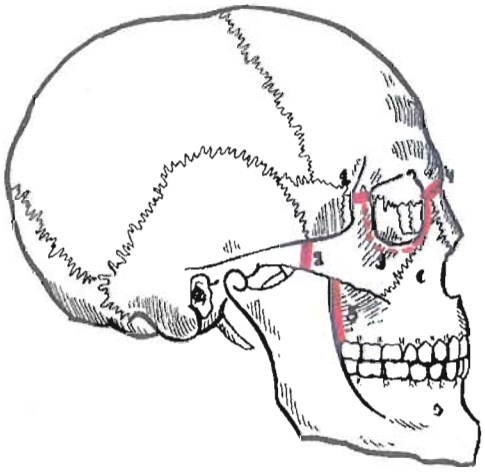

Figura 3

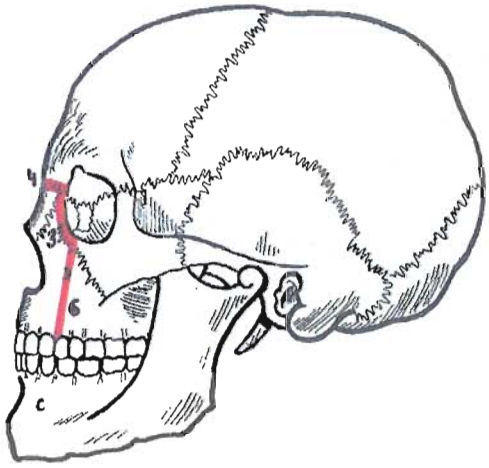

Figura 4

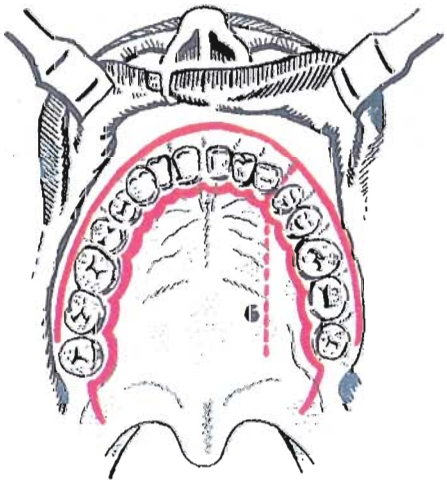

Figura 5

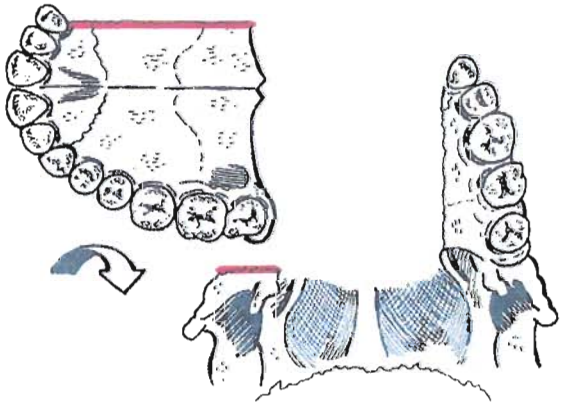

Figura 6

M. MOROS 01/2

Figura 7: Aspecto del campo operatorio después de realizar la movilización del maxilar y de las estructuras nasales.

Figura 8: El mismo aspecto de la figura 7, sólo que añadiendo el despegamiento de las partes blandas del lado izquierdo y de la mucosa vestibular superior izquierda en la base vestibular.

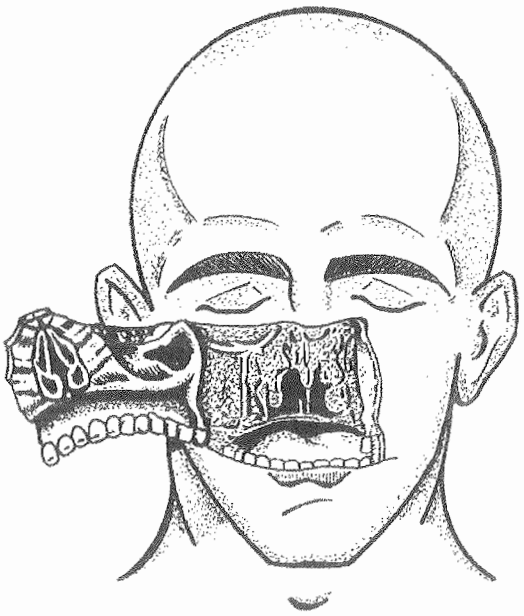

Figura 7

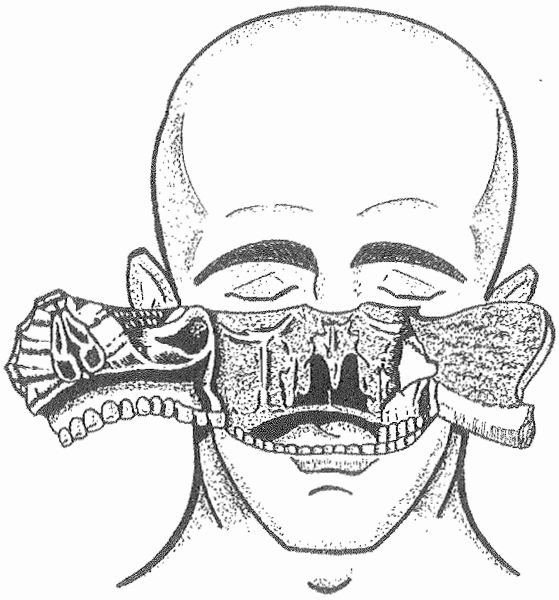

Figura 8

M. MOROS 01/3

OTRAS POSIBILIDADES: TÉCNICA MENOR UNILATERAL

(No incluye la infraestructura del hemimaxilar que es pediculizado o movilizado)

Figura 9: Se mantiene la relación intermaxilar.

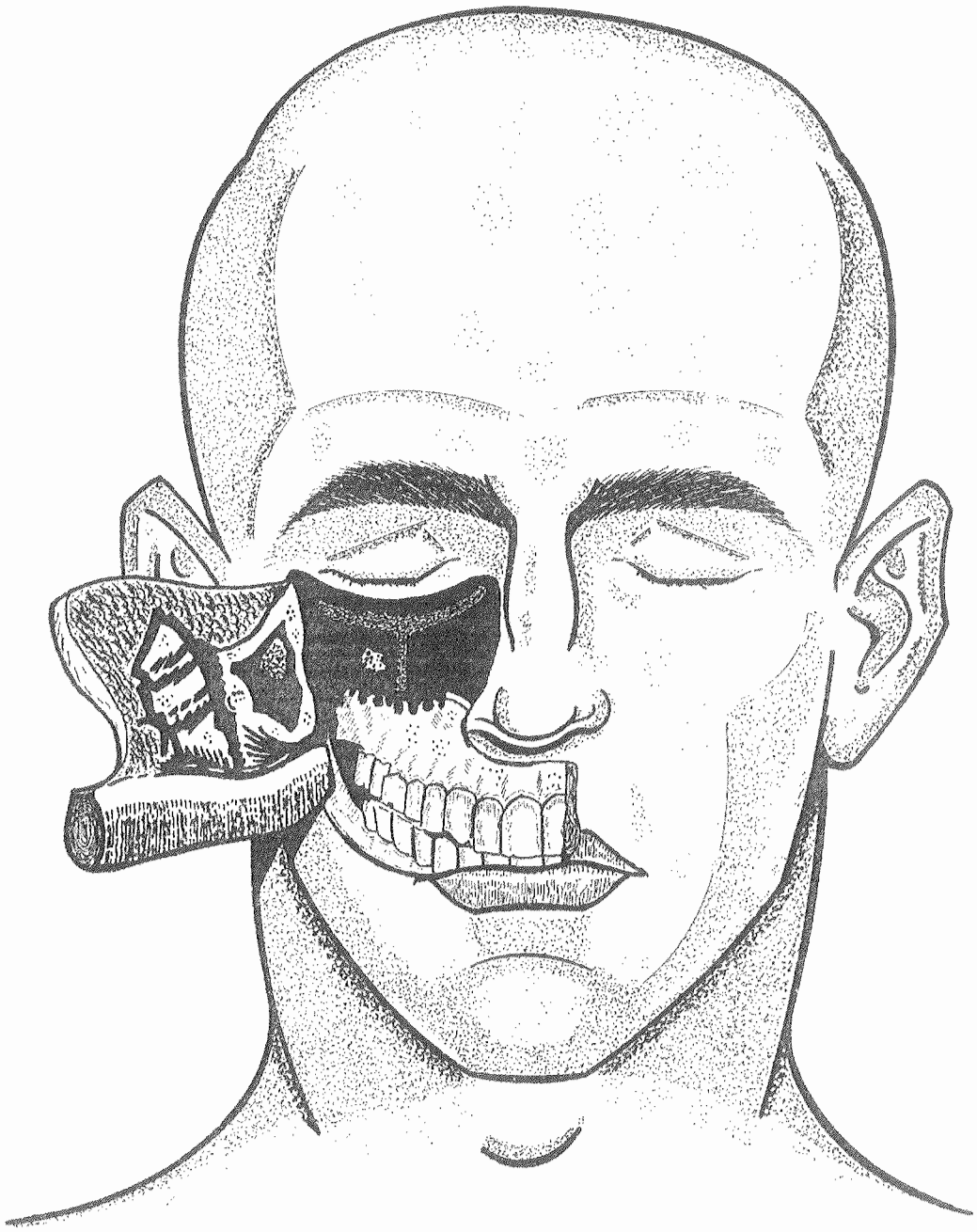

Figura 9

TÉCNICA MAYOR BILATERAL

Figura 1: Incisiones cutáneas,

Figura 2: Visión derecha de las osteotomías 1, 2, 3, 4, 5 y 6.

Figura 3: Visión izquierda de las osteotomías 1 ',2', 3', 4', 5' y 6",

Figura 4: Incisiones en la mucosa palatina, que será despegada.

Figura 5: Osteotomías pterigomaxilares y palatinas; 5, 6 Y 5' y 6'.

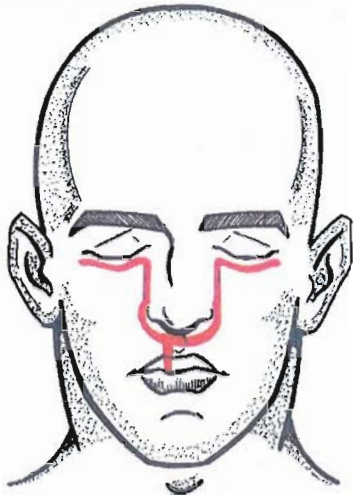

Figura 1

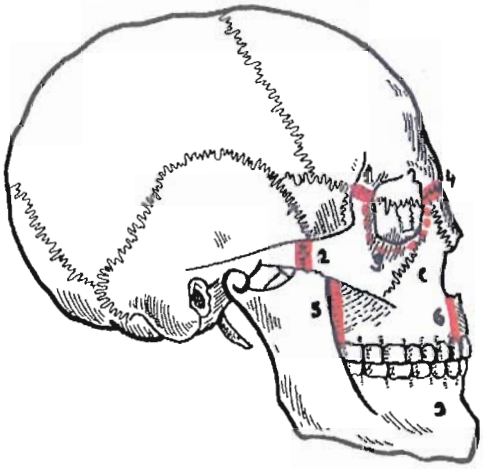

Figura 2

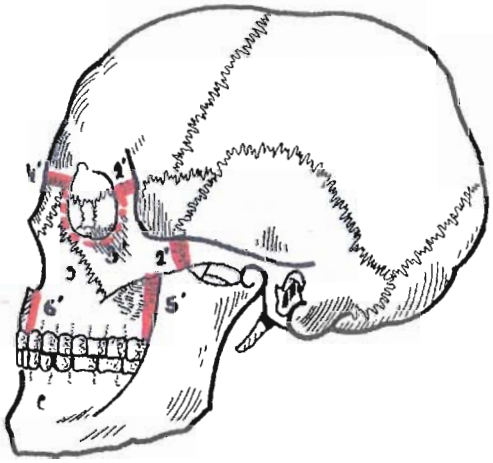

Figura 3

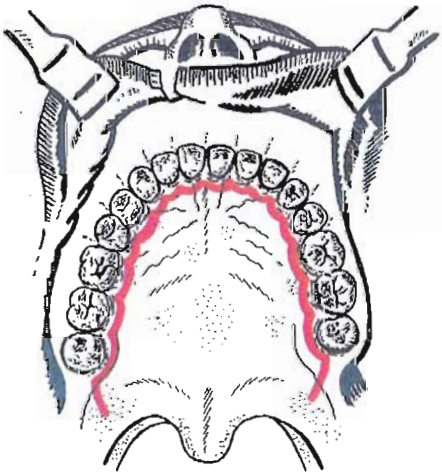

Figura 4

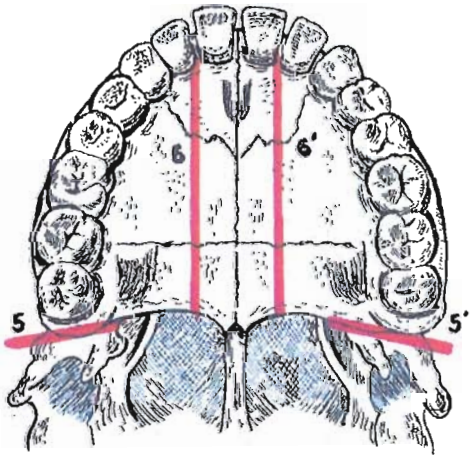

Figura 5

Figura 6: Los maxilares son desplazados de las regiones pterigoides y paraseptales.

Figura 7: Aspecto final; la cara es abierta como un libro.

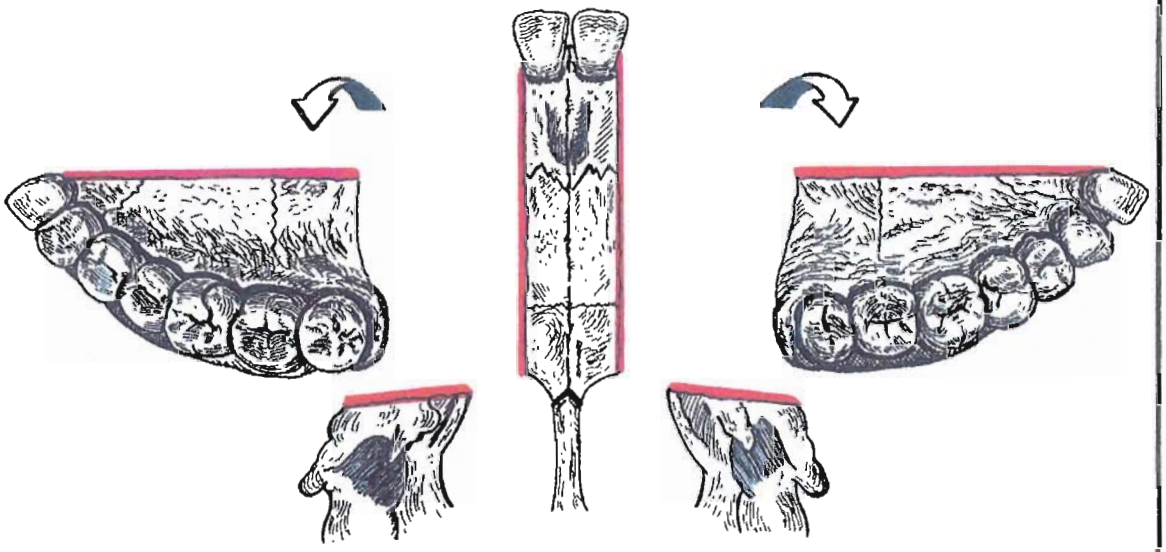

Figura 6

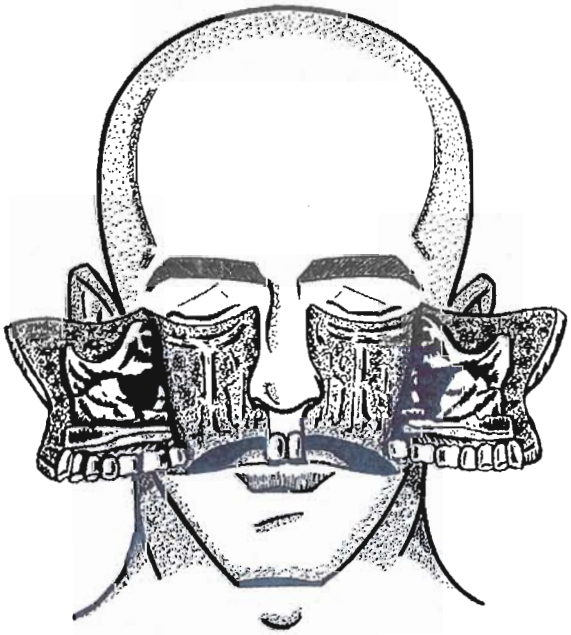

Figura 7

M. MOROSOI/6

TÉCNICA BILATERAL MENOR DE DOS PEDICULOS

(No incluye la infraestructura de los maxilares)

Las estructuras óseas que limitan con los senos maxilares son desplazadas de un lado a otro.

Figura 8: Si es necesario las estructuras maxilares pueden luxarse o fracturas a nivel pterigomaxilar y septal pueden permitir caer los alveolos dentarios y las porciones palatinas en bloque, con lo cual el área pterigomaxilar puede alcanzarse más fácilmente.

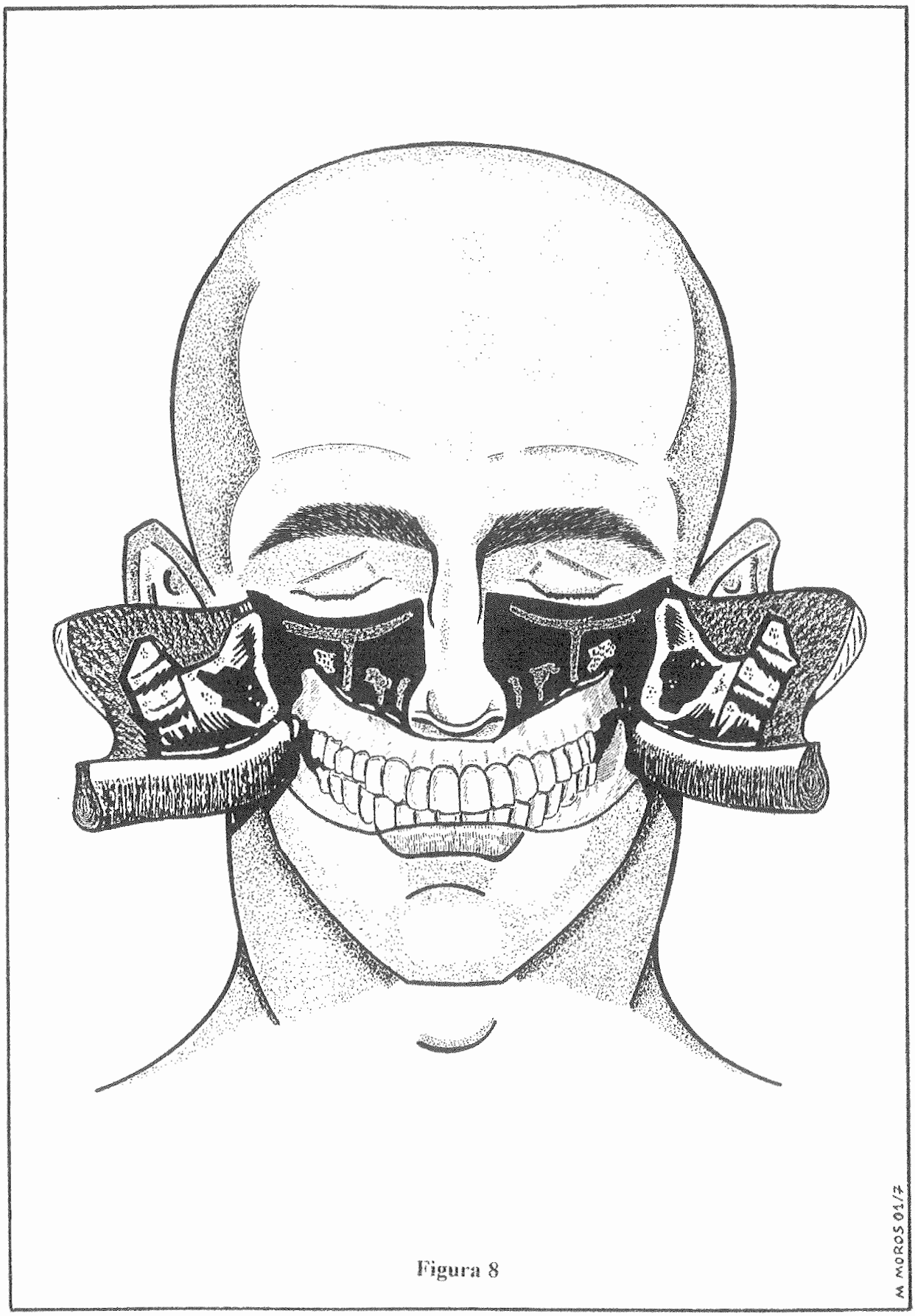

Figura 8

TÉCNICA MAYOR BILATERAL EN BLOQUE QUE INCLUYE ESTRUCTURAS NASOETMOIDALES Y SEPTALES PEDICULADAS A UN LADO

Figura 1: Incisiones cutáneas.

Figura 2: Vista frontal de las osteotomías 1, 2, 3, 4, 5 y 1',2',3',4' y 5'.

Figura 3: Visión lateral derecha de las osteotomías 1, 2, 3, 4 y 5.

Figura 4: Visión lateral izquierda de las osteotomías 1', 2', 3', 4 y 5'.

La disyunción de las estructuras septales y etmoidales se realiza con un el cincel.

Figura 5: Incisión en la mucosa palatina, que será despegada.

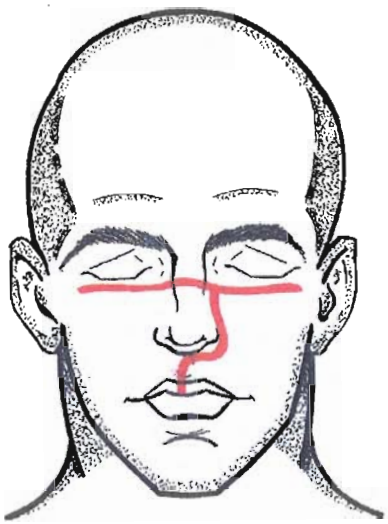

Figura 1

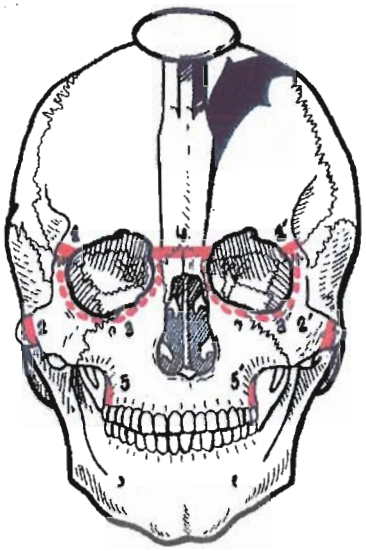

Figura 2

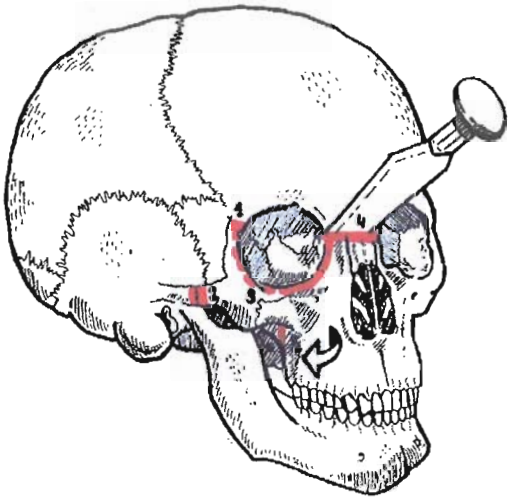

Figura 3

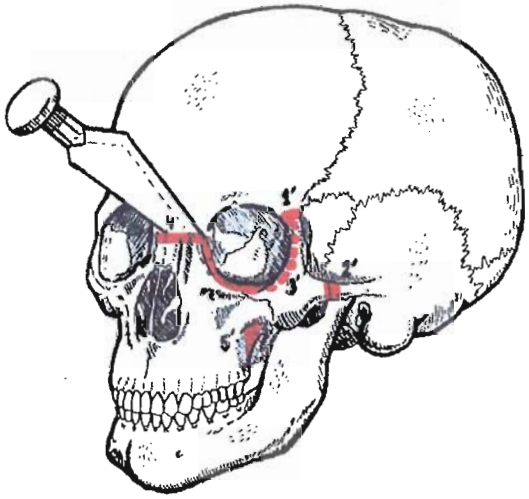

Figura 4

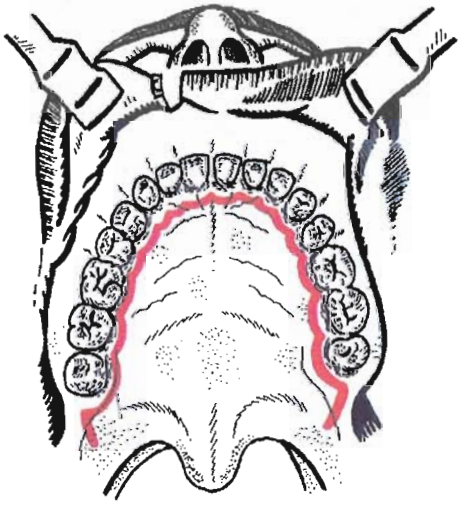

Figura 5

N. MOROS 04/8

Figura 6: Aspecto final. Los contenidos de ambos maxilares y las estructuras nasales y etmoidales están incluidos en los colgajos laterales, concretamente en la figura en el lado derecho.

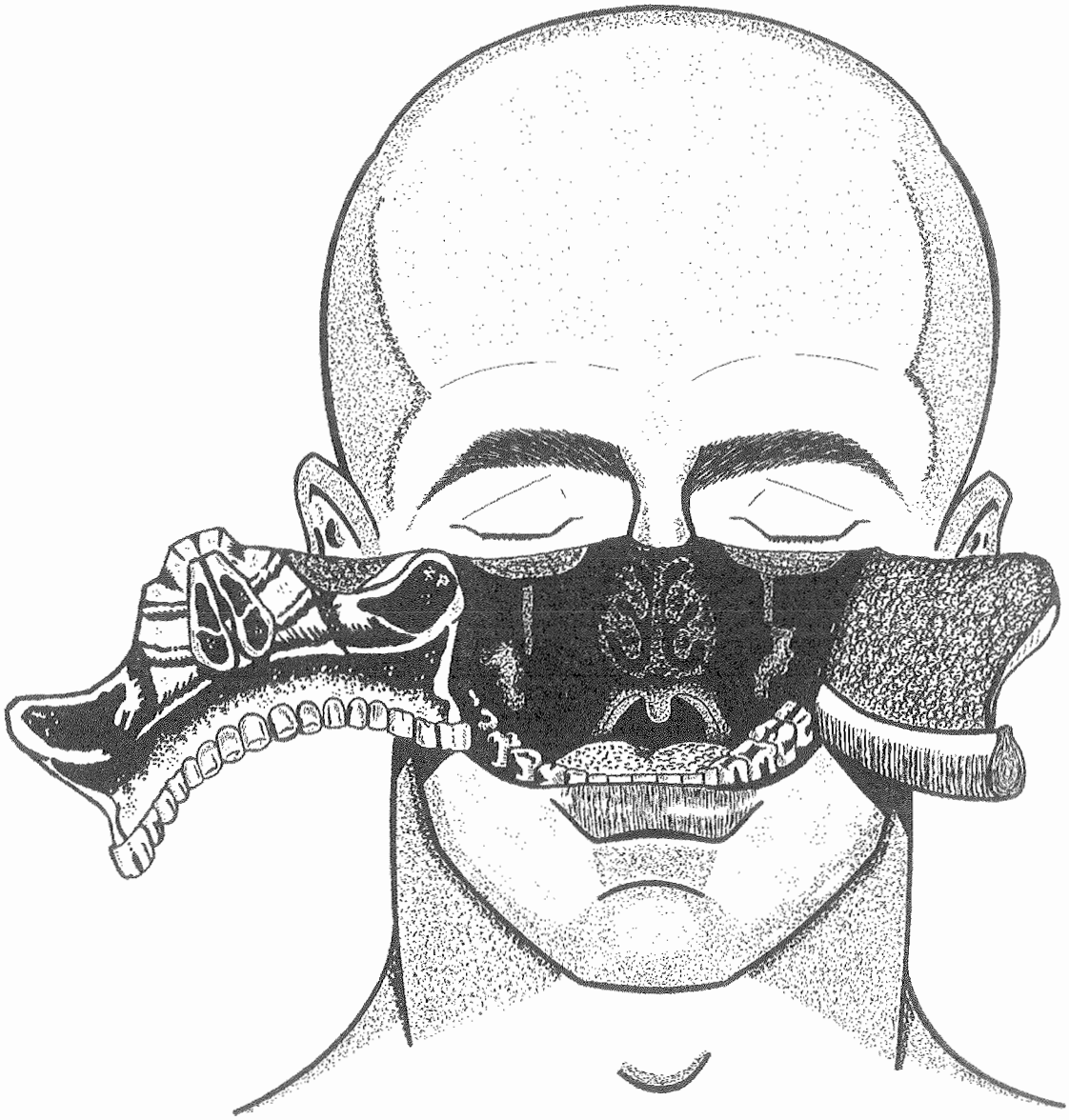

Figura 6

TÉCNICA MENOR BILATERAL QUE INCLUYE UN PEDICULO CON ESTRUCTURAS SEPTALES Y NASOETMOIDALES

Figura 1: Incisiones cutáneas.

Figura 2: Vista frontal de las osteotomías 1, 2, 3, 4, 5, 6, 1 " 2', 3', 4', 5' y 6'. El cincel consigue la disyunción a nivel de la base del cráneo y la sección del tabique nasal.

Figura 3: Vista lateral derecha de las osteotomías 1, 2, 3, 4, 5 y 6.

Figura 4: Vista lateral izquierda de las osteotomías 1 ',2',3',4 , 5' y 6'.

Figura 5: Incisión en el fondo de la mucosa vestibular y tuberositaria.

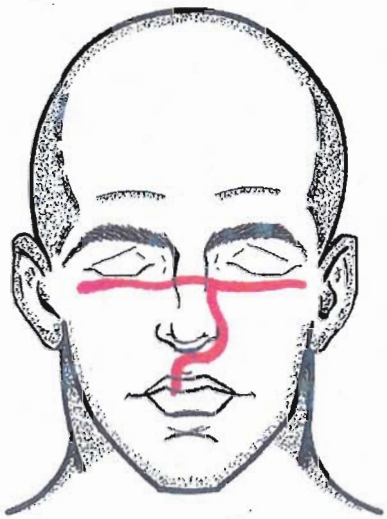

Figura 1

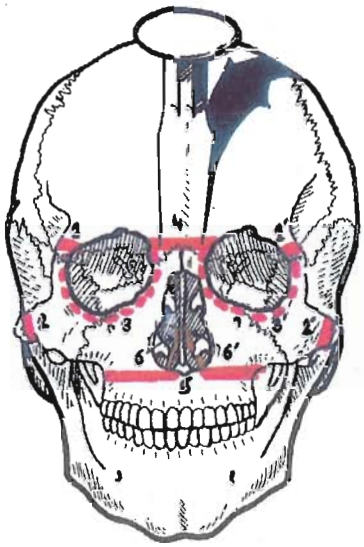

Figura 2

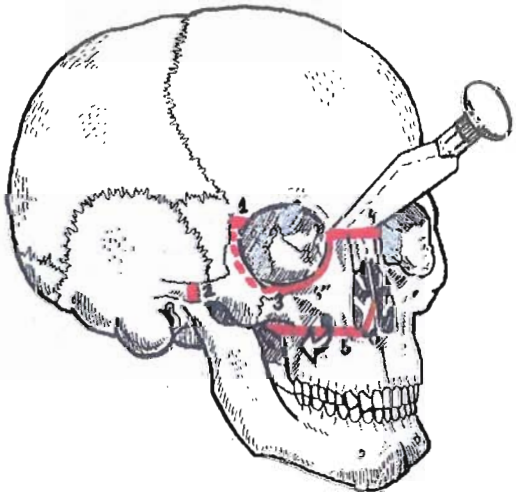

Figura 3

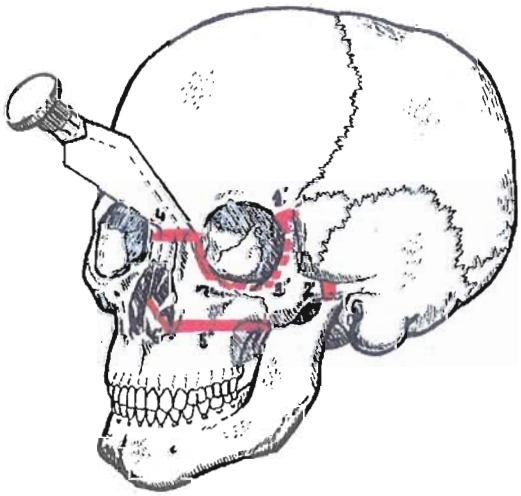

Figura 4

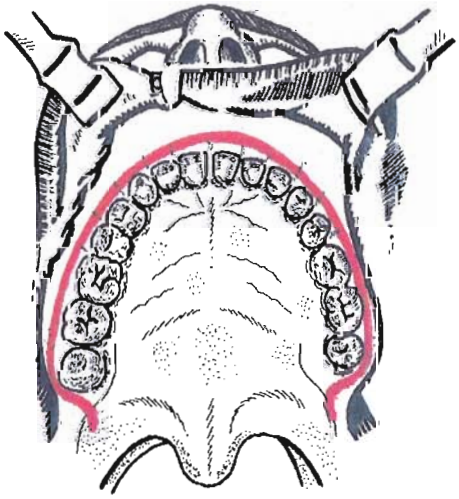

Figura 5

M. MORGS 01/10

Figura 6: Aspecto final. La región pterigopalatina permanece fijada a las estructuras pterigoideas (si es necesario puede ser luxada, con lo cual se amplía el campo operatorio). La ventaja es que la mucosa palatina no tiene que ser despegada, con lo que el traumatismo quirúrgico disminuye notablemente.

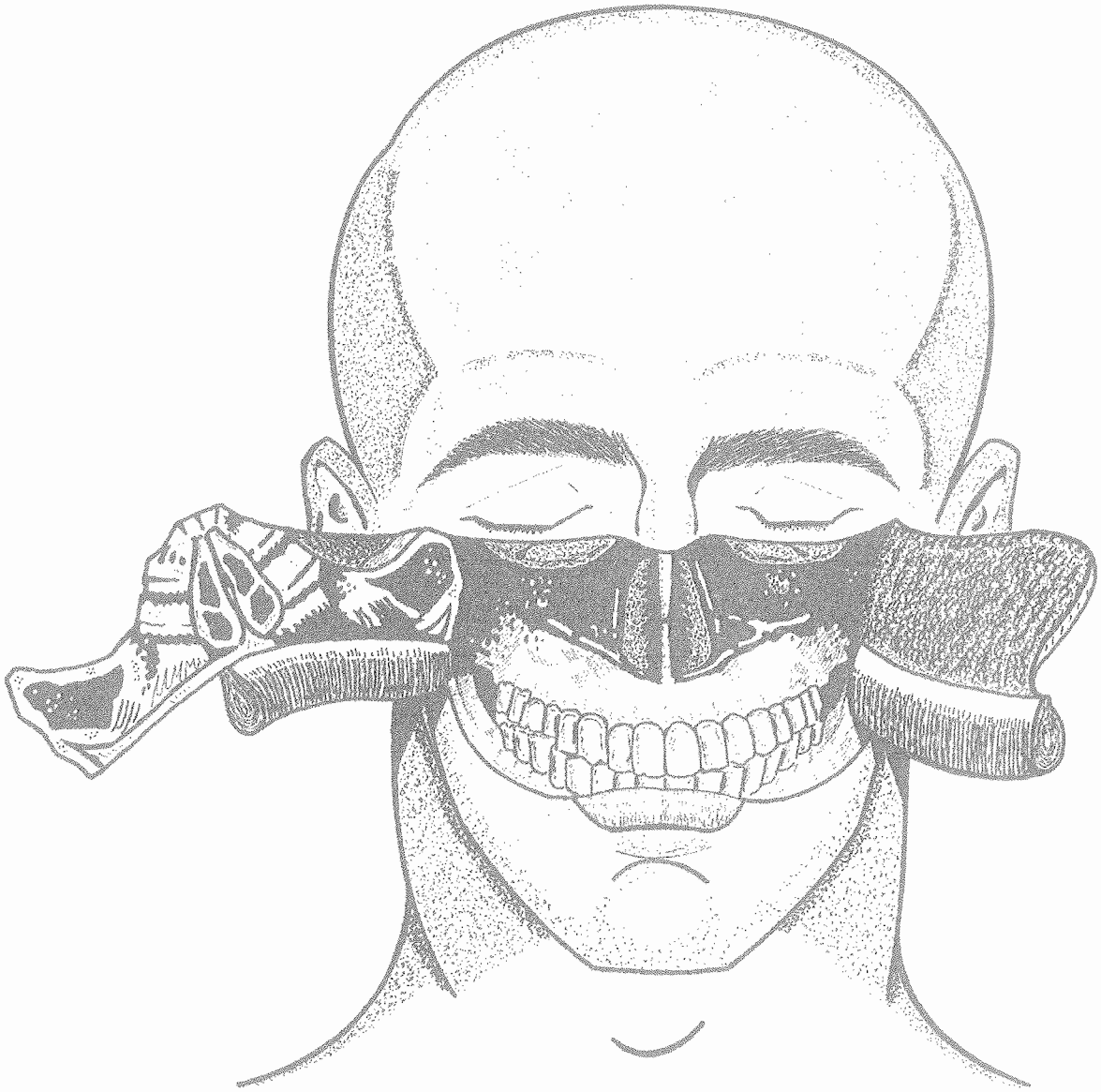

Figura 6

M. MOROSOI/11

TÉCNICA INTRAORAL CON OSTEOTOMIAS SUPRAAPICAL, PTERIGOMAXILAR Y SEPTAL

Figura 1: Línea de incisión en la base del vestíbulo y regiones tuberositarias.

Figura 2: Vista lateral derecha de las osteotomías 1, 2 y 3.

Figura 3: Vista lateral izquierda de las osteotomías 1', 2' y 3'.

Figura 4: Vista frontal de las osteotomías 1, 2, 1' y 2'.

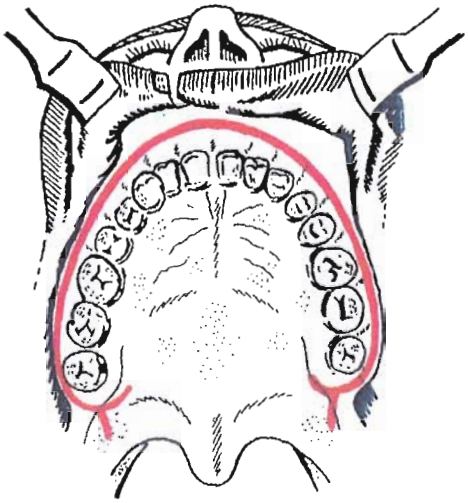

Figura 1

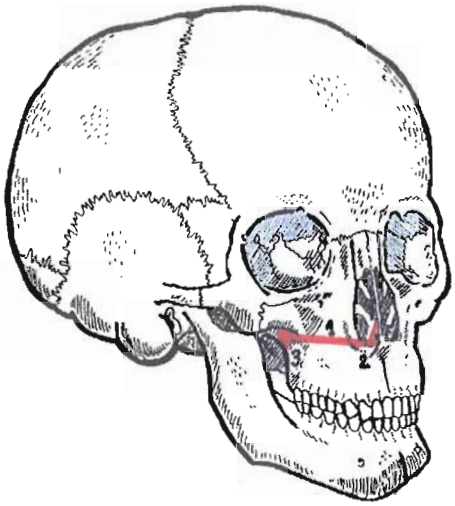

Figura 2

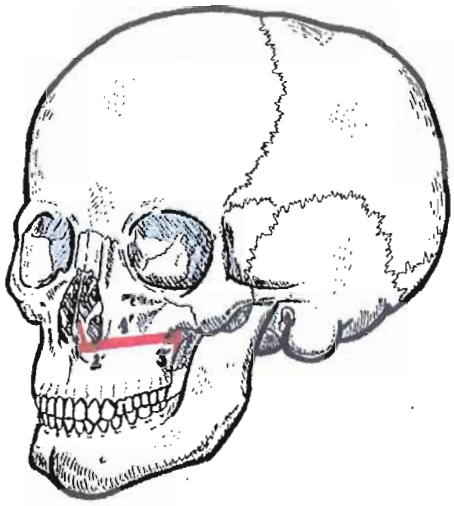

Figura 3

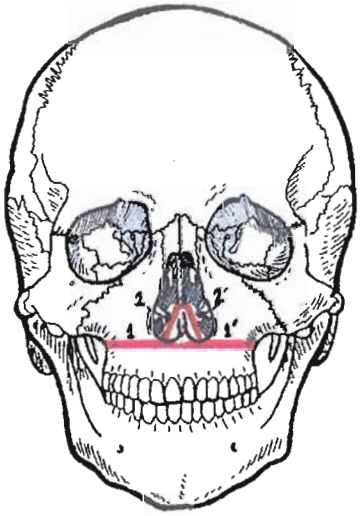

Figura 4

M. MOROS 01/12

Figura 5: Vista intraoral del suelo nasal y seno maxilar, acceso al cavum …

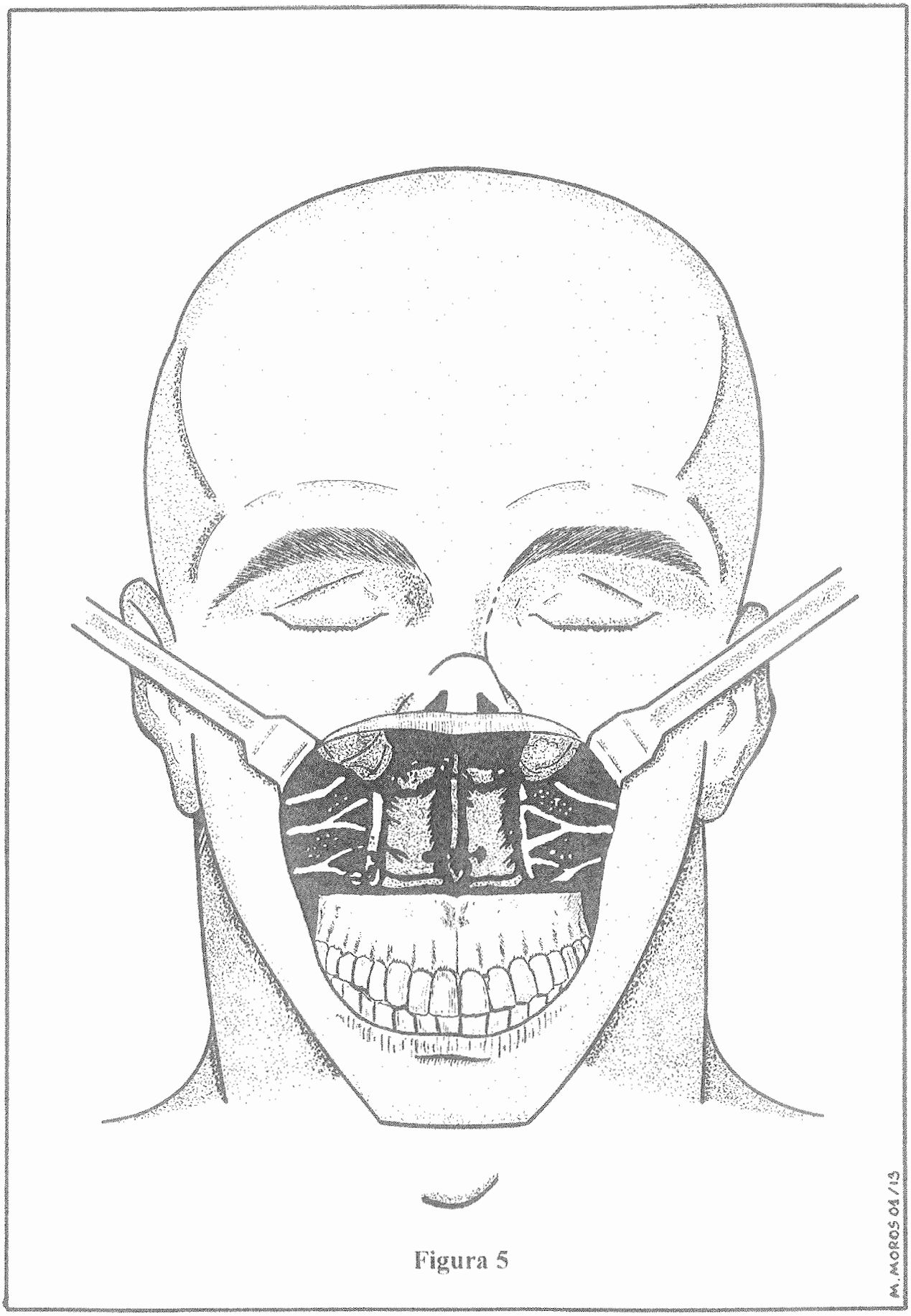

Figura 5

TÉCNICA PIRAMIDAL CON EL BLOQUE OSTEOTOMIZADO PEDICULADO AL PALADAR

Figura 1: Incisiones a nivel de las partes blandas de la cara.

Figura 2: Incisiones en la base del vestíbulo y regiones tuberositarias.

Figura 3: Líneas de osteotomías.

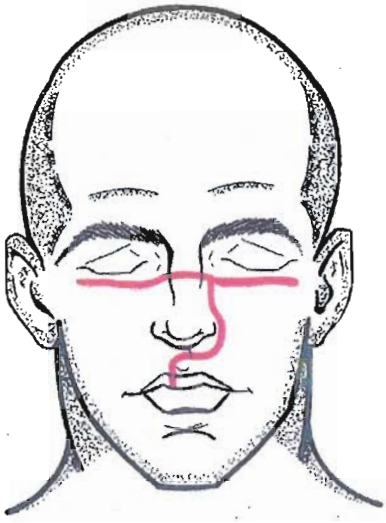

Figura 1

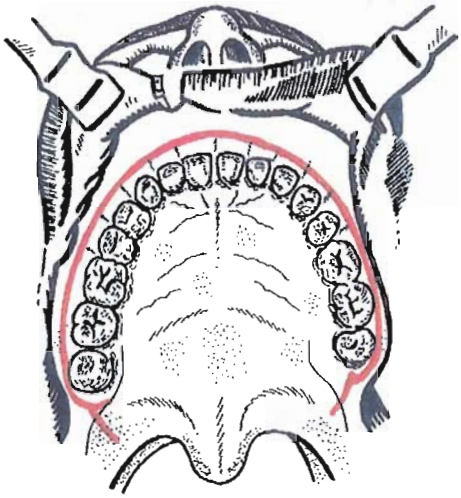

Figura 2

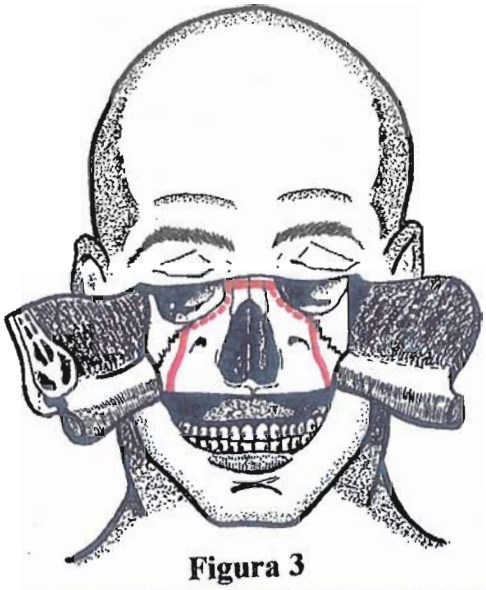

Figura 3

M. MOROS 01/14

Figura 4: Osteotomías 1, 2, 3 y 1', 2'. Las osteotomías 2, 2' y 3 cambiarán su trazado (líneas de puntos) si queremos conseguir el resultado mostrado en la figura 7.

Figura 5: Osteotomías 1, 2, 3 y 4.

Figura 6: Osteotomías 1',2',3' y 4'.

Figura 7: Bloque arrancado. Las regiones etmoidal, esfenoidal, el cavum y el área pterigomaxilar son expuestas.

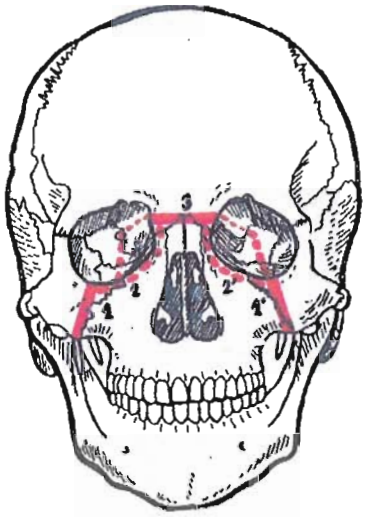

Figura 4

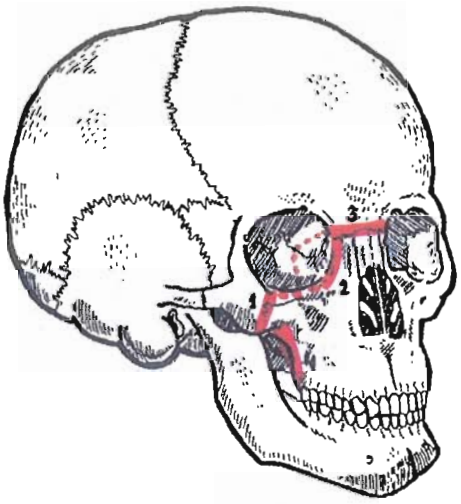

Figura 5

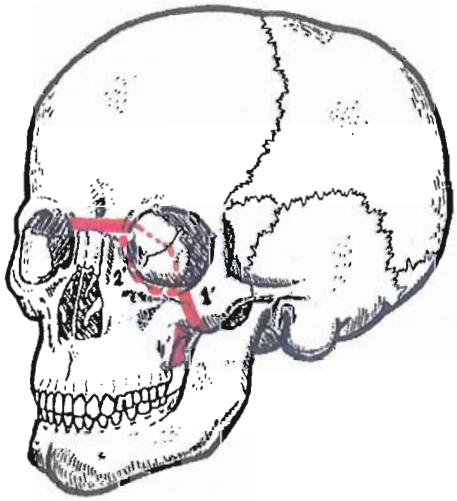

Figura 6

Figura 7

M. MOROS 01/15

Presentamos el primer caso de un angiofibroma juvenil gigante de cavum intervenido por la técnica de desarticulación temporal pediculada a mejilla de maxilar superior que hemos expuesto gráficamente, en el aspecto técnico.

Se trata de un angiofibroma de cavum de grandes dimensiones que se hacía aparente, como ya veremos, en diversas regiones de muy difícil accesibilidad quirúrgica y que si se hubiera intervenido, por las técnicas hasta entonces descritas, hubiera exigido mutilaciones de estructuras importantes de los maxilares superiores, nasopalatinas y dentarias, etc.

Con este caso clínico, se inició la *Desarticulación temporal pediculada a mejilla del maxilar superior (es) como vía de abordaje transfacial a las regiones fundamentalmente retromaxilares y para otras indicaciones* y que ya presentamos en el seno de esta Real Academia de Medicina. Sin duda se trate, de una de las técnicas menos cruentas y mutilantes, que se han descrito para el tratamiento de los angiofibromas gigantes de cavum y que además ofrece otras posibilidades, para la cirugía de otro tipo de patologías, que no voy a describir hoy, aunque no quiero dejar de resaltar, el magnífico campo quirúrgico que con la misma, se obtiene para acceder a los espacios retromaxilares, cigomático malares, pterigomaxilares, cavum y seno esfenoidal, suelo de órbita, etc, la técnica, tiene algo que ver con mis técnicas de disección radical de cuello, en el sentido del abordaje en profundidad, y despegando al mínimo los tejidos blandos, a un lado y otro de la incisión.

Surgió también, con la idea fundamental, no sólo de conseguir un campo operatorio adecuado, sino con el fin de no determinar mutilaciones, ni secuelas importantes, en los enfermos con angiofibromas gigantes de cavum y espacios adyacentes y conseguir su extirpación completa, con menos riesgos hemorrágicos, al controlar mejor las

estructuras debido a la gran exposición y accesibilidad al campo quirúrgico, que con la mencionada técnica se consigue y que permite operar prácticamente a cielo abierto.

Material y métodos

F,D.S. Varón de 14 años, que desde hace varios meses y sólo con el antecedente de dos epistaxis de no mucha entidad a nivel de fosa nasal derecha, que fueron tratadas por el otorrinolaringólogo de guardia mediante cauterizaciones a nivel del "tabique" y que se asociaba a rinorrea abundante, es remitido a nuestro Servicio de Cirugía Oral y Maxilofacial, por su estomatólogo, refiriendo procesos inflamatorios y de tumefacción de región parotídeomaseterina derecha, de cinco meses de evolución, que cada vez eran más frecuentes, quedando entre cuadro y cuadro, inflamación remanente. A la inspección se observaba aumento de volumen de la región parotídeomaseterina y yugal derecha, la expresión parotídea no deja ver la salida de saliva a nivel del orificio parotídeo. Adenopatía subángulo mandibular de ese mismo lado. La clínica se fue haciendo con alguna celeridad más aparente, a nivel de fosas nasales, aunque más en fosa nasal derecha y con ciertas fases de intermitencia, que le permitían respirar mejor. Terminó produciéndose obstrucción prácticamente total de ambas fosas nasales, un gran aumento de volumen de la región témporoparotídea y yugal derecha, que determinaba dificultades para la masticación y oclusión, originándose decúbito a nivel de mucosa yugal de molares posteriores, que ocasionaba dolor y trismo progresivo. El exámen de fosa nasal derecha y cavum hizo sospechar la presencia ANGIOFIBROMA JUVENIL, aunque no era excesivamente claro su aspecto probablemente por el proceso infectivo e inflamatorio concomitante. El estudio panorámico, mostraba datos de difícil valoración, destacando principalmente la disminución de la transparencia maxilar y nasal y la

normalidad de las estructuras alveolodentarias. Las radiografías convencionales y el estudio tomográfico, ponían en evidencia veladuras de gran amplitud y así, en el seno esfenoidal se podía observar una amplia pérdida de su transparencia, sobretodo en su porción anterior, a nivel de región etmoidal derecha, cavum, fosa nasal y seno maxilar donde existían también modificaciones de su permeabilidad y contenido aéreo. La termografía facial, ponía en evidencia un gradiente de 1,5 grados más en el lado afecto, con respecto a su homónimo contralateral y aumento de la red vascular. Sin duda fue el scanner, el que dio la verdadera medida del tamaño y localización del tumor, como puede observarse en la iconografía adjunta, la masa ocupaba la región pterigo y retromaxilar, la región cigomático malar, el seno maxilar, las fosas nasales, el etmoides, el suelo de la órbita, el cavum, la rinofaringe, el seno esfenoidal, la región yugal y paraparotídea y temporal, el septum nasal aparecía desplazado, todo en el lado derecho y mediofacial de la cara. El estudio arteriográfico según técnica de Seldinger, de la carótida interna y externa derecha, era expresivo de la siguiente manera: territorio de la carótida externa: tumoración irrigada por la arteria facial transversa, palatina ascendente y maxilar interna. Territorio de la carótida interna: tumoración irrigada por la arteria oftálmica y ramas intracavernosas, la tumoración, refiere el informe, es de gran volumen y muy ricamente vascularizada.

Si bien en un principio el diagnóstico no fue fácil, se debió fundamentalmente a dos hechos, el primero, el que hacía muy pocos días que había sido explorado cuidadosamente por el otorrinolaringólogo de guardia, tanto a nivel de cavum, como de fosas nasales, sin sospechar nada tumoral y otro y que se relaciona con lo anteriormente dicho y es que la clínica, era más aparente a nivel de región yugal y cigomáticomalar y temporal. Se plantearon en principio biopsias a nivel yugal, una de las cuales hizo sospechar proceso vascular, si bien la progresiva obstrucción nasal y las imágenes

radiográficas y la evolución, como no, fueron lo que nos llevaron a sospechar un angiofibroma de cavum, planteándose con las precauciones debidas y bajo anestesia general una biopsia de cavum, obteniéndose, una imagen anatomopatológica compatible con angiofibroma de cavum. Con este diagnóstico y puestos en contacto con el endocrinólogo, se procedió a instaurar, un tratamiento preoperatorio de tipo hormonal, a base de testovirón, durante unas dos semanas, no observándose ningún tipo de remisión, tal vez en esa etapa la clínica se hizo aun más aparatosa.

Dadas las conexiones del tumor descrito, con el sistema arterial dependiente como vimos en la carótida externa principalmente y de la carótida interna del lado derecho, se valoró con el Servicio de Neurocirugía así, como con la Sección de Neuroradiología, la posibilidad de realizar algún tipo de embolización arterial preoperatoria, como preconizaban algunos autores, desestimándose por los riesgos que la misma podía determinar y los pocos beneficios técnicos que quizá podrían conseguirse. Sin otras opciones, determinamos el control intraoperatorio de la carótida primitiva, así como la externa e interna. El paciente fue antes convenientemente estudiado, desde el punto de vista general, disponiendo de un depósito de sangre que estimamos en principio de 12 unidades.

Se comenzó con intubación orotraqueal, seguida de traqueostomia, ya que las secuencias quirúrgicas que era preciso seguir, así lo aconsejaban. Hecha pues la traqueotomia, se realizó el control de los vasos carotídeos derechos, para seguir con la técnica de *"Desarticulación temporal pediculada a mejilla del maxilar superior como vía de acceso transfacial a las regiones fundamentalmente retromaxilares"* donde se ubicaba gran parte de la tumoración del caso que nos ocupa. Una vez desarticulado y rechazado el maxilar superior derecho que quedaba pediculado a la mejilla por los

tejidos yugales, se observó, que el tumor aparecía fácilmente distinguible del resto de las estructuras tanto en lo que hace referencia, como no, a las partes duras, sino también a las blandas y así se pudo comprobar que el tumor de consistencia firme, se encontraba dispuesto de forma mamelonada típica, alrededor, encima, dentro y entre tejidos y espacios tales como la región retromaxilar y pterigomaxilar, la región etmoidal, el cavum, el seno esfenoidal, la fosa nasal derecha, la rinofaringe, el suelo de la órbita, la región temporal, la cigomáticoretromalar, la región pterigomandibular y premaseterina, por señalar las más caracterizables. En cuanto a la enucleación, el tumor se dejaba independizar con cierta facilidad de las estructuras, si bien en algunas zonas se enredaba de manera más firme, como era el caso del espacio rinofaríngeo y coanal e incluso a nivel del cavum, donde con disección roma unas veces y otras a punta de tijera, se pudo ir obteniendo una pieza única de 150 gramos de peso exangüe y que representaba la totalidad del tumor, ya que los espacios eran fácilmente explorables. Llamaba la atención a nivel de seno esfenoidal, que aparecía ampliamente abierto, el que tenía unas dimensiones presumiblemente mayores de lo habitual en cuanto a su capacidad o volumen y que se legró oportunamente en las zonas que se relacionaban con el tumor extirpándose con pinza gubia fragmentos óseos a su nivel. Sólo se produjo hemorragia moderada a nivel de región pterigomaxilar que se controló con medidas locales a cielo abierto, como la técnica permite. La exéresis del tumor, exigió además de la luxación del maxilar superior derecho, la apertura de la mucosa de la pared externa de la fosa nasal derecha y la sección del nervio suborbitario que impedía la "rotación" fácil del maxilar superior, en su fase de desarticulación. Hecha la extirpación se procedió a la reconstrucción, se colocaron, los taponamientos pertinentes a nivel de seno esfenoidal, fosa nasal derecha y seno maxilar, devolviendo momentos antes la continuidad del nervio suborbitario con microcirugía, al mismo tiempo, que se procedía a fijar o por que

no, a articular el maxilar superior derecho a su emplazamiento habitual, ayudándonos de puntos de osteosíntesis (entonces no teníamos miniplacas), así como de una ferulización intermaxilar y sutura de las partes blandas incindidas en el desarrollo de la técnica descrita. Esta intervención dio paso a la técnica de *"Desarticulación temporal pediculada a mejilla del maxilar (es) superior (es) como* vía *de acceso transfacial a las regiones fundamentalmente retromaxilares y para otras indicaciones*", hoy día mundialmente conocida como Transfacial Acces y o Swing Approah.

Terminada la intervención el paciente fue remitido a la UVI, donde lo único reseñable fue una atelectasia izquierda, por intubación anómala "durante el traslado de quirófano a dicha Unidad" y que se resolvió de la forma habitual en estos casos. Permaneció con traqueostomía y alimentación por sonda nasogástrica durante diez días, retirándose dentro de este período los taponamientos y los puntos de tarsorrafia, que ahora no mantenemos tanto tiempo y que lo hacíamos con el fin de evitar, cierto grado de ectropion del párpado inferior. Se mantuvo el bloque intermaxilar durante seis semanas aproximadamente, ahora ya, con las nuevas técnicas de osteosíntesis se puede evitar la mayoría de las veces.

El informe del resultado anatomopatológico fue el siguiente: Descripción macroscópica: Se recibe una pieza de morfología irregular que pesa 150 gramos y mide 11 x 8 x 4,5 cms. La superficie externa es multilobulada y de color blanco grisáceo, surcada por vasos congestivos. La superficie del corte es homogénea, de coloración parduzca y punteado rojizo, alternando con otras de coloración blanco grisácea. La consistencia es firme pero elástica. Descripción microscópica: Se observa una neoformación mesodérmica constituida por vasos de diferentes tamaños fuertemente congestivos, en el seno de un estroma fibroso, en áreas laxo en otras denso. La proliferación vascular, aunque en algunas áreas es abigarrada no muestra signos de

malignidad.

Resultados obtenidos

Los controles radiográficos postoperatorios como la observación clínica no aportan datos reseñables, pudiéndose considerar que estamos ante una evolución favorable, no sólo en el sentido de posible recurrencia del tumor (se extirpó bajo visión directa en una pieza única), sino también en el sentido reconstructivo y funcional, con una correcta relación intermaxilar y con la sospecha clara de la vitalidad de las piezas dentarias del maxilar desarticulado temporalmente. Sólo cierto grado de ectrópion a nivel de párpado inferior.

Conclusiones

Con la técnica de *desarticulación temporal pediculada a mejilla del maxilar superior* en este caso simple y derecha, *como vía de acceso transfacial a las regiones fundamentalmente retromaxilares,* se consiguió una vía de acceso de gran interés a otras regiones, tales como la zona pterigoidea y retropterigoidea, cavum, seno esfenoidal, fosa nasal, suelo órbita, cigomático malar, clivus, base de cráneo, etc., y que estimó ha sido de gran utilidad en este caso concreto de angiofibroma gigante juvenil de cavum.

También debo reseñar que no fue preciso sacrificar con la mencionada técnica ninguna estructura maxilar ni dentaria y las pequeñas secuelas que pudieron producirse fueron fácilmente recuperables.

La ligadura de la carótida externa, no determinó de forma tangible ninguna dificultad en la vitalidad de nuestro colgajo yugal y maxilar, en la actualidad hacemos a veces

control arterial, de forma temporal, en lugar de hacer ligaduras de entrada, es más, como el campo que se obtiene permite operar bajo visión directa y con las técnicas de embolizaciones tan precisas los controles de los vasos arteriales no son precisos para la extirpación de este tipo de tumores con tanta frecuencia.

El paciente pese a que todo apuntaba, que el tumor se había extirpado totalmente, desarrolló una recidiva, que se intervino al cabo de cinco años, para lo cual diseñamos o mejor dicho aplicamos, otra nueva metodología, de la que ya en 1982, ya habíamos dejado constancia escrita y que fue la realización de una técnica de acceso a las regiones retromaxilares y de la base del cráneo por vía intraoral aprovechando osteotomías tipo Le Fort I, bajo intubacion submental, que ya para 1987 habíamos descrito. Precisamente la intubación submental evitó entonces, una nueva traqueostomia además de facilitar el desplazamiento del maxilar fragmentado hacia caudal sin la interferencia del tubo orotraqueal, que hubiera dificultado la exéresis del tumor. Una vez más, este modo de hacer sirvió para el desarrollo de otras metodologías trasfaciales más atrevidas.

Una secuencia gráfica en color sintetiza nuestro caso clínico desde la figura 1 a la 21.

Figura 1

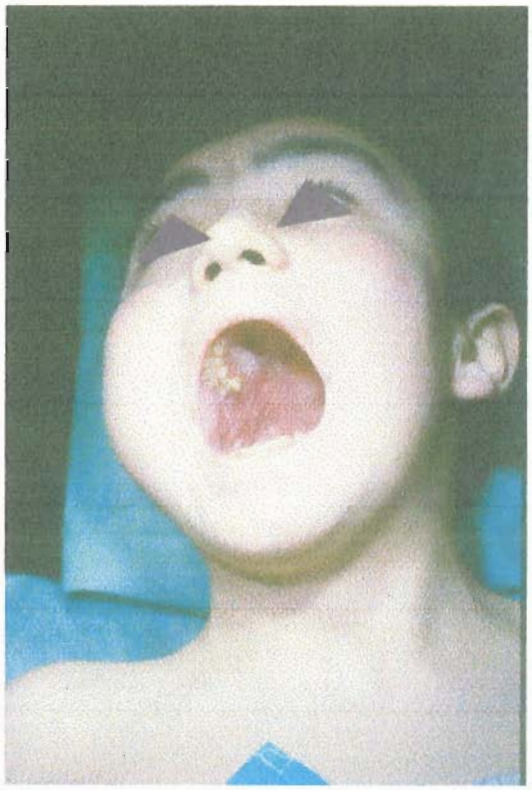

Figura 2

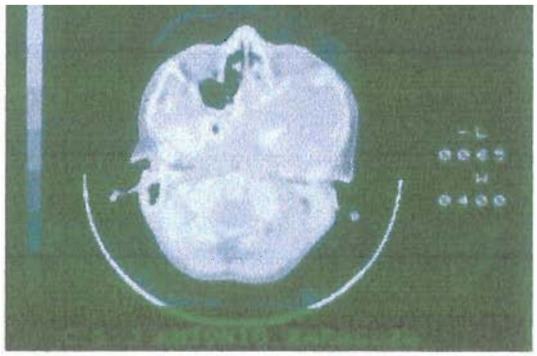

Figura 3

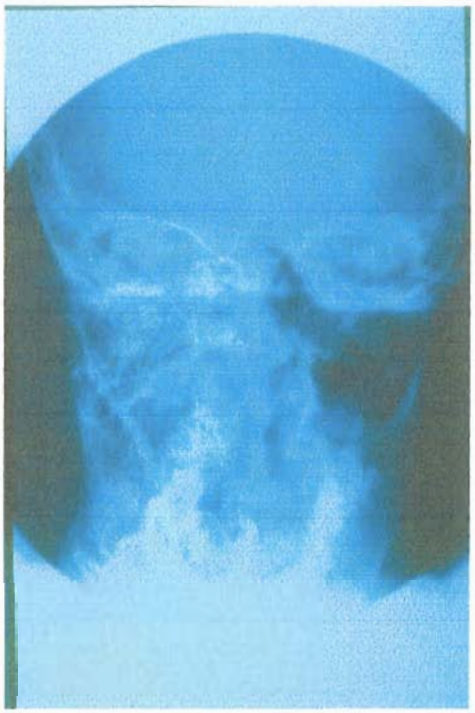

Figura 4

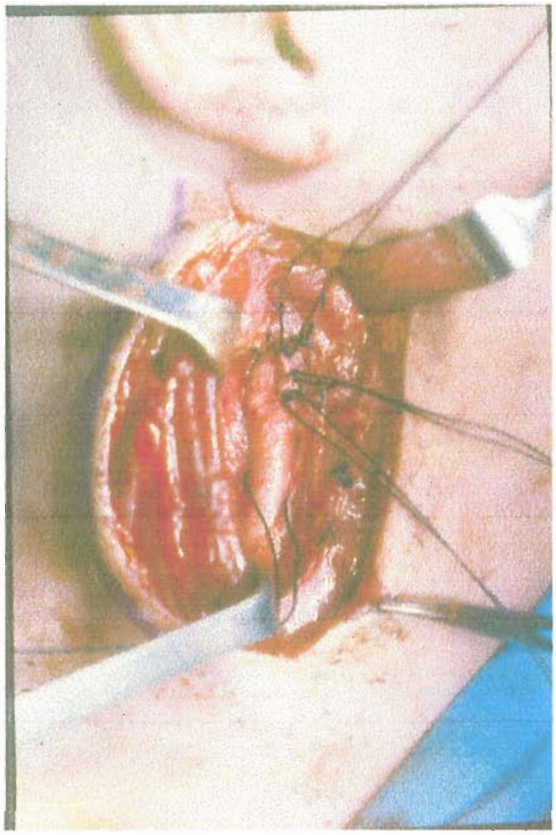

Figura 5

Figura 6

Figura 7

Figura 8

Figura 9

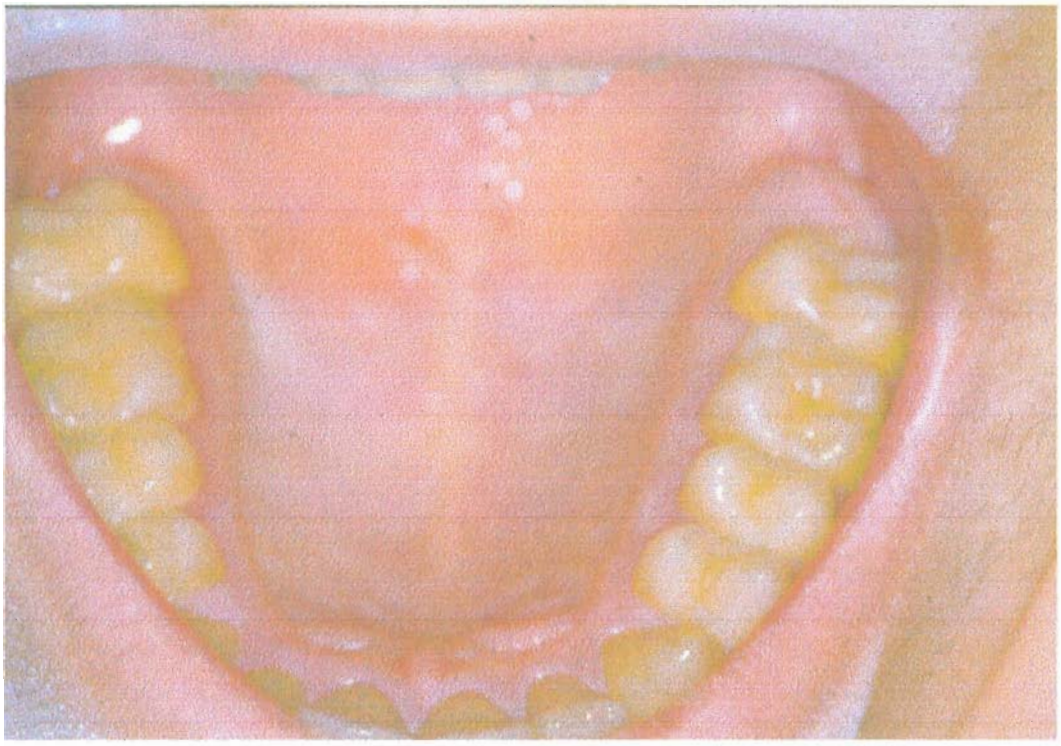

Figura 10

Figura 11

Figura 12

Figura 13

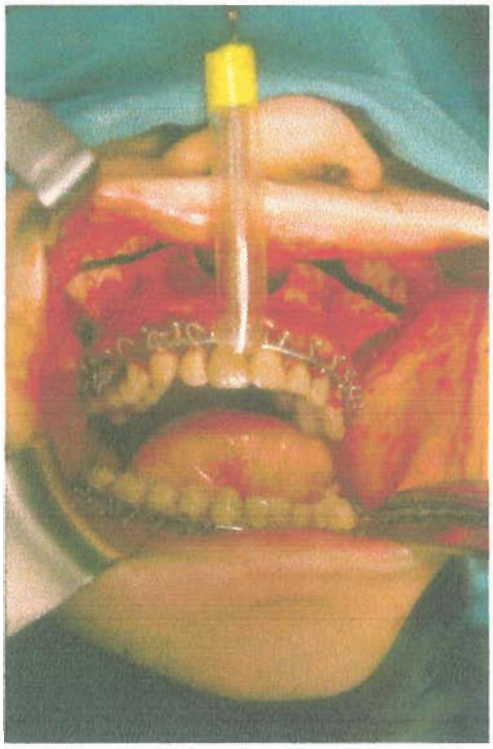

Figura 14

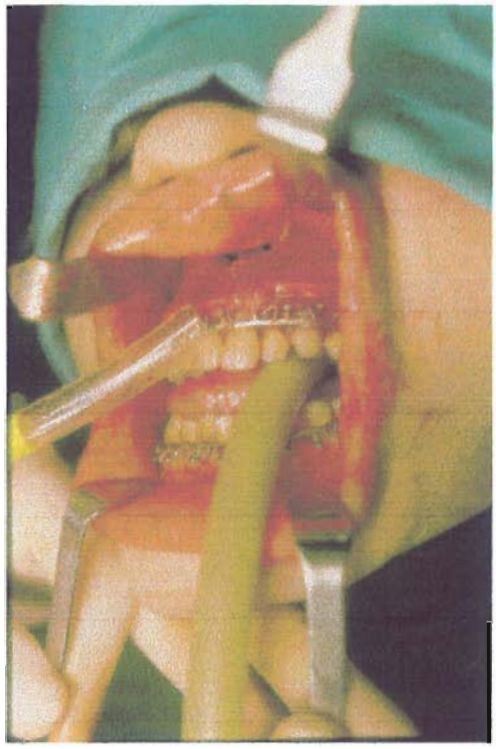

Figura 15

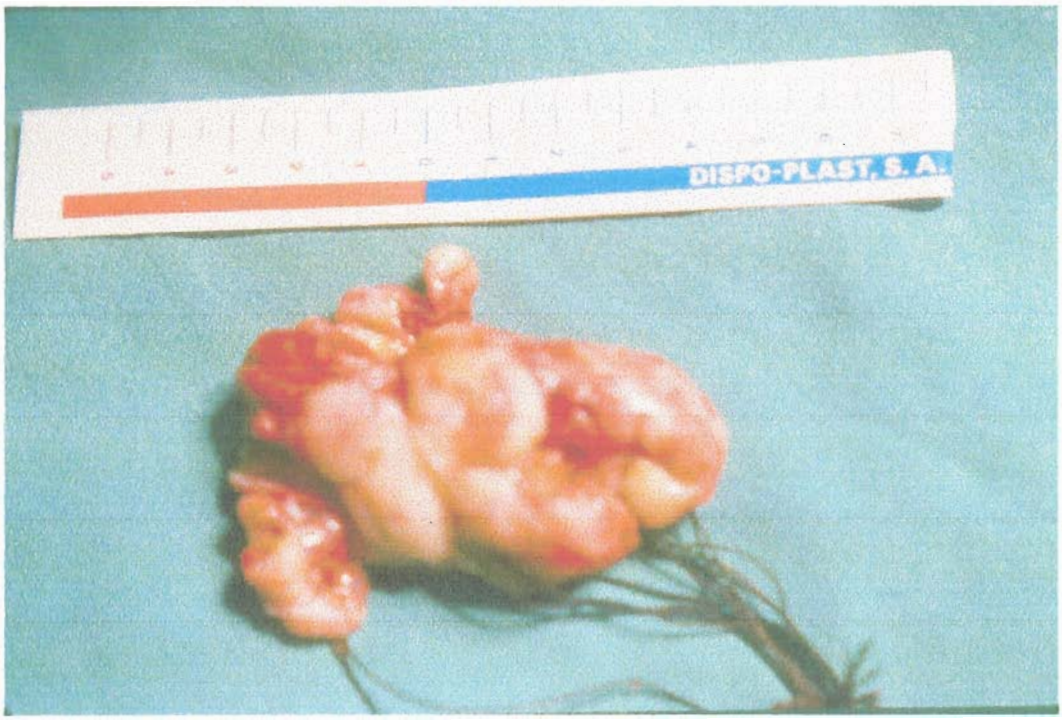

Figura 16

Figura 17

Figura 18

Figura 19

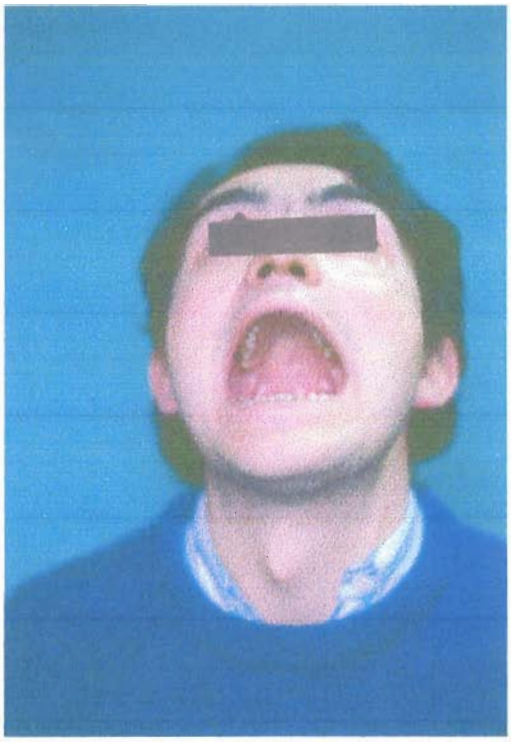

Figura 20

Figura 21

A continuación mostramos las técnicas de acceso a la base del cráneo con arco de tracción craneofacial e intubación submental.

ARCO DE TRACCION CRANEOFACIAL: UN NUEVO INSTRUMENTO

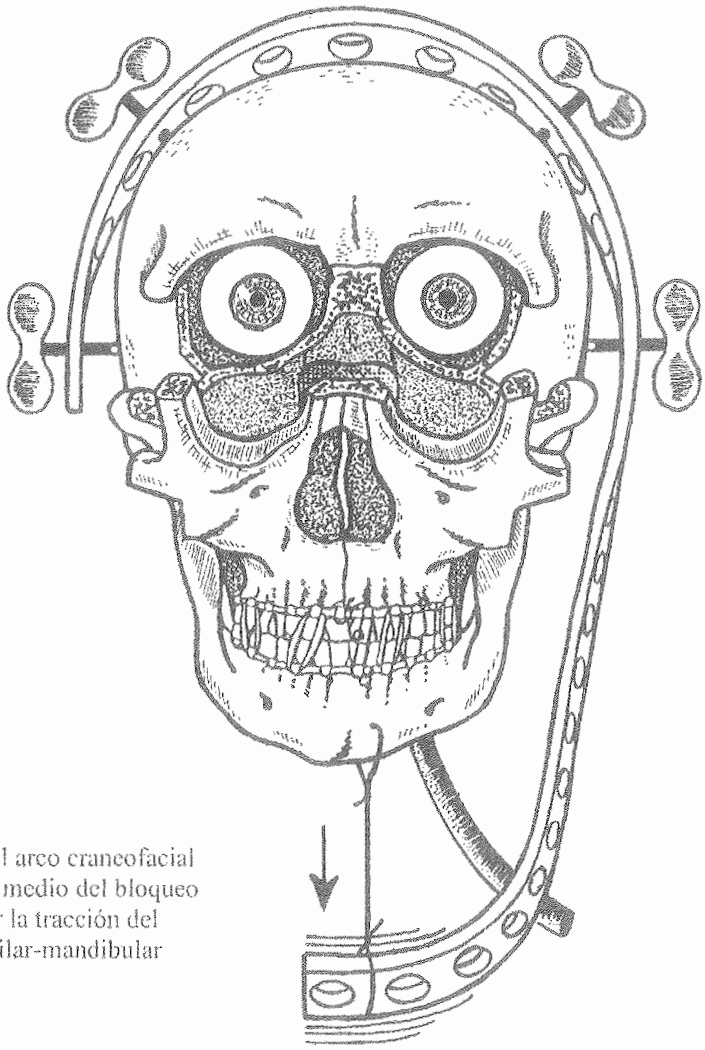

Figura 1: El arco craneofacial permite por medio del bloqueo intermaxilar la tracción del bloque maxilar-mandibular

Su fin es facilitar algunos procedimientos quirúrgicos en la cavidad oral y la cirugía craneofacial y hacer tracciones craneomandibulares en enfermedades congénitas severas o adquiridas (traumatismos, pacientes oncológicos...).

ACCESO AL ESPACIO NASAL Y RINOFARINGEO Y BASE DE CRÁNEO POR MEDIO DE UNA OSTEOTOMIA TIPO LE FORT I HACIENDO USO DEL ARCO DE TRACCION CRANEOFACIAL E INTUBACION SUBMENTAL

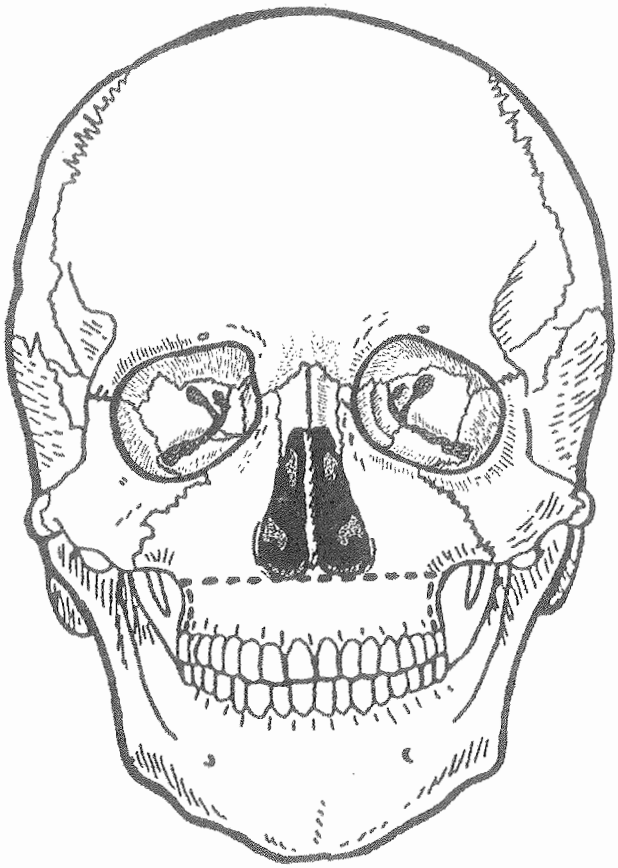

FIGURA 1: Osteotomía tipo Le Fort I.

M. MOROS 02-25

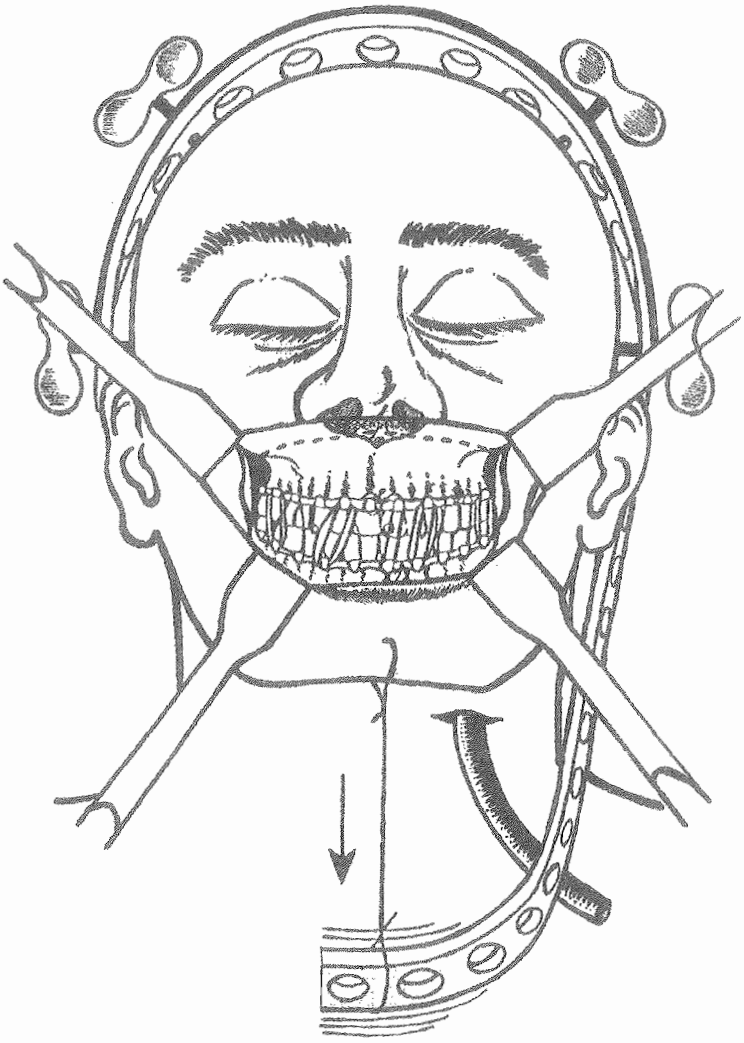

FIGURA 2: La osteotomía tipo Le Fort I es diseñada después de que se ha realizado la intubación submental, la colocación del arco de tracción craneofacial y el bloqueo intermaxilar. Así es posible traccionar hacia abajo del bloque mandíbulo-maxilar desde el mentón por medio de un alambre o también a partir del bloqueo, pasando el alambre vía percutánea.

N.MORO 5 02-26

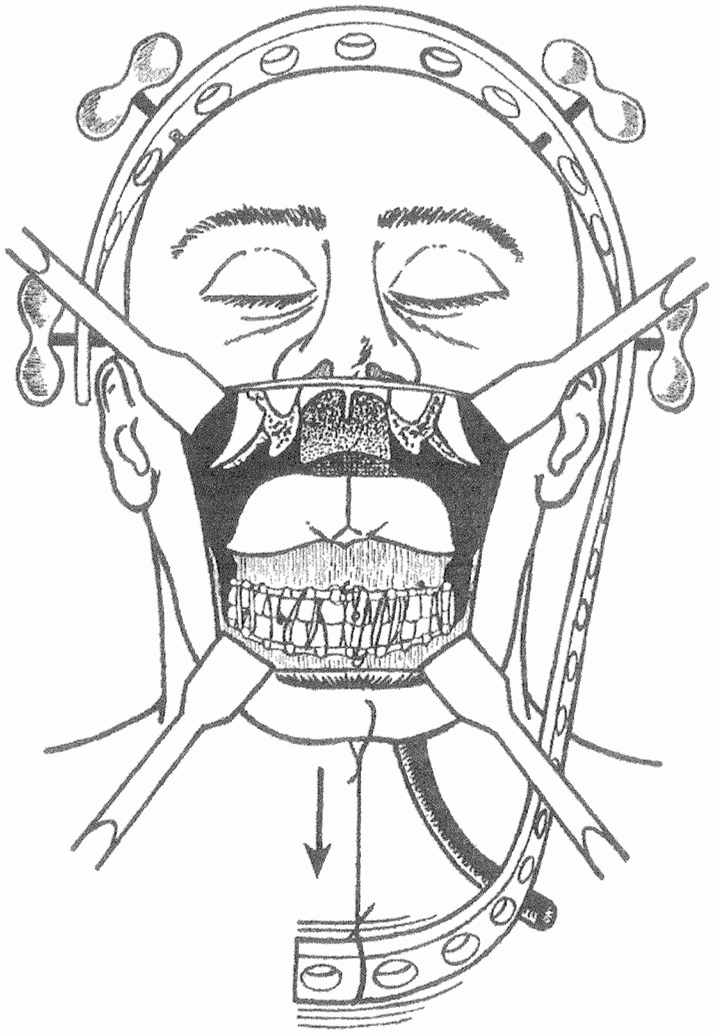

FIGURA 3: Es posible apreciar el campo quirúrgico obtenido, dejando libre para nuestro trabajo la nariz, rinofaringe, cavidad oral y base del cráneo, sin el estorbo del tubo de anestesia. Además, la tracción permite un mayor movimiento de las mandíbulas osteotomizadas.

M. MOROS 02 - 27

ACCESO A LA BASE DEL CRÁNEO POR MEDIO DE UNA OSTEOTOMÍA TIPO LE FORT II CON AYUDA DE INTUBACIÓN SUBMENTAL, BLOQUEO INTERMAXILAR Y ARCO DE TRACCIÓN CRANEOFACIAL

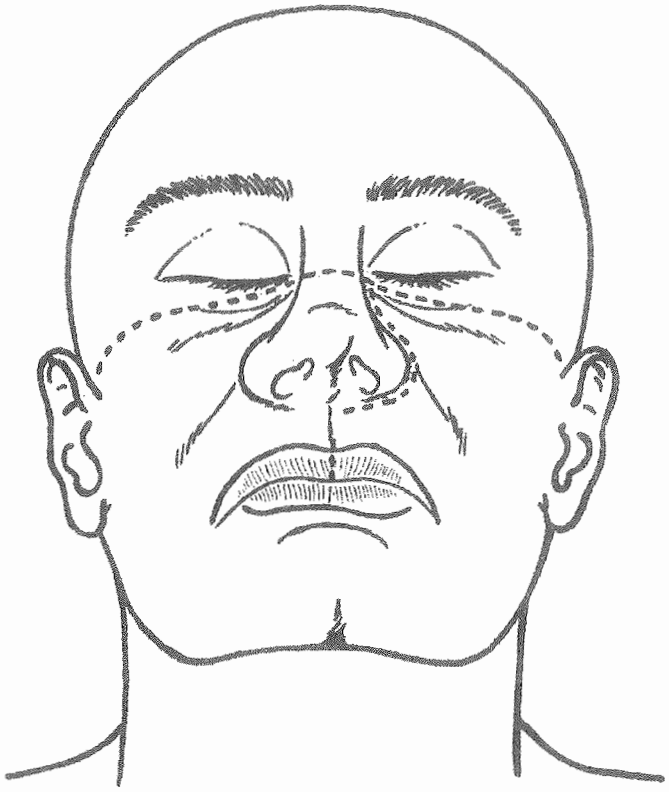

FIGURA 1: Diseño de las incisiones cutáneas. Las orales son paralelas al frenillo labial y siguen a ambos lados el borde gingival del final del vestíbulo. La fibromucosa palatina es separada.

M. MOROS 02-28

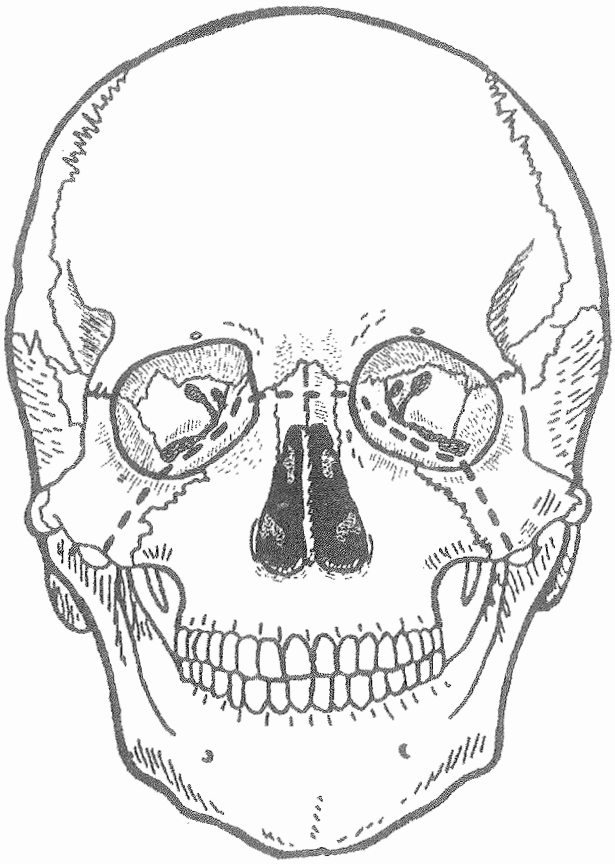

FIGURA 2: Diseño de las osteotomías.

M. MOROS 02-29

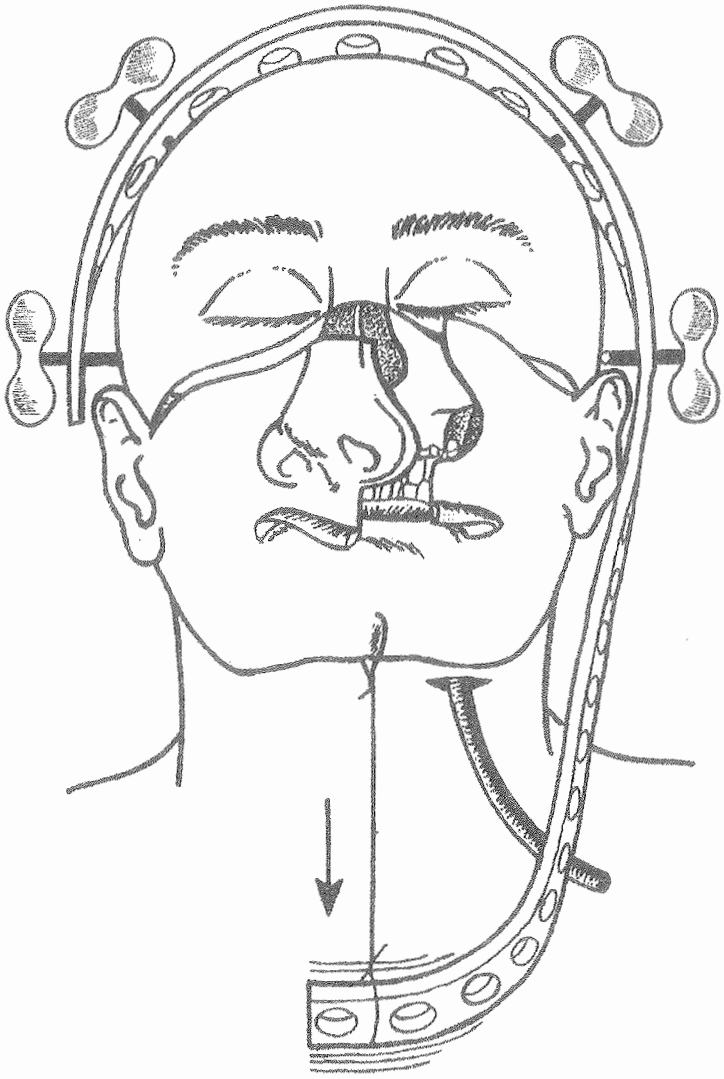

FIGURA 3: Diseño del campo quirúrgico. Hay un colgajo principal que comprende la pirámide nasal, y otro que comprende la región paramedial del otro lado. Puede verse también la intubación submental, el arco de tracción craneofacial y el bloqueo intermaxilar.

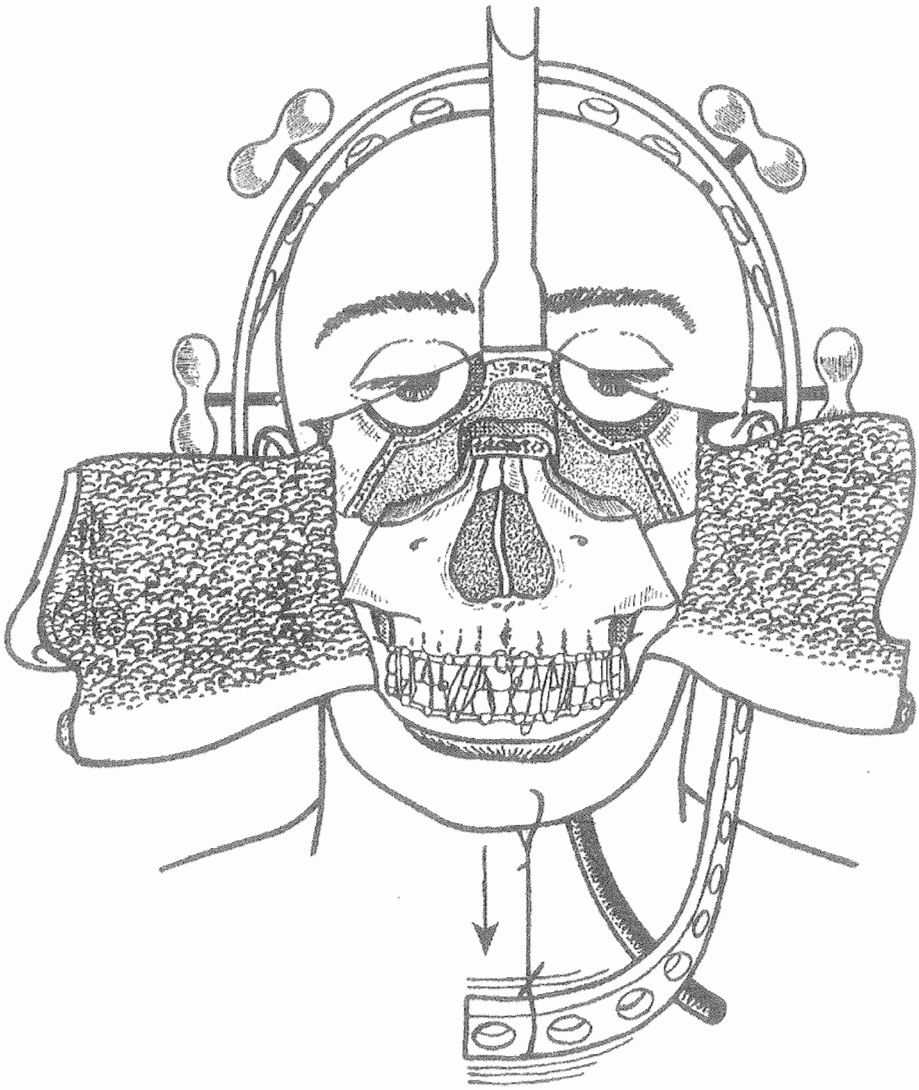

FIGURA 4: Aspecto del campo quirúrgico y del espacio subcraneal obtenido.

M. MOROS 02-31

ACCESO A LA BASE DEL CRÁNEO POR MEDIO DE UNA OSTEOTOMÍA TIPO LE FORT III MEDIANTE UNA INCISIÓN CORONAL, TRACCIÓN CRANEOFACIAL E INTUBACIÓN SUBMENTAL

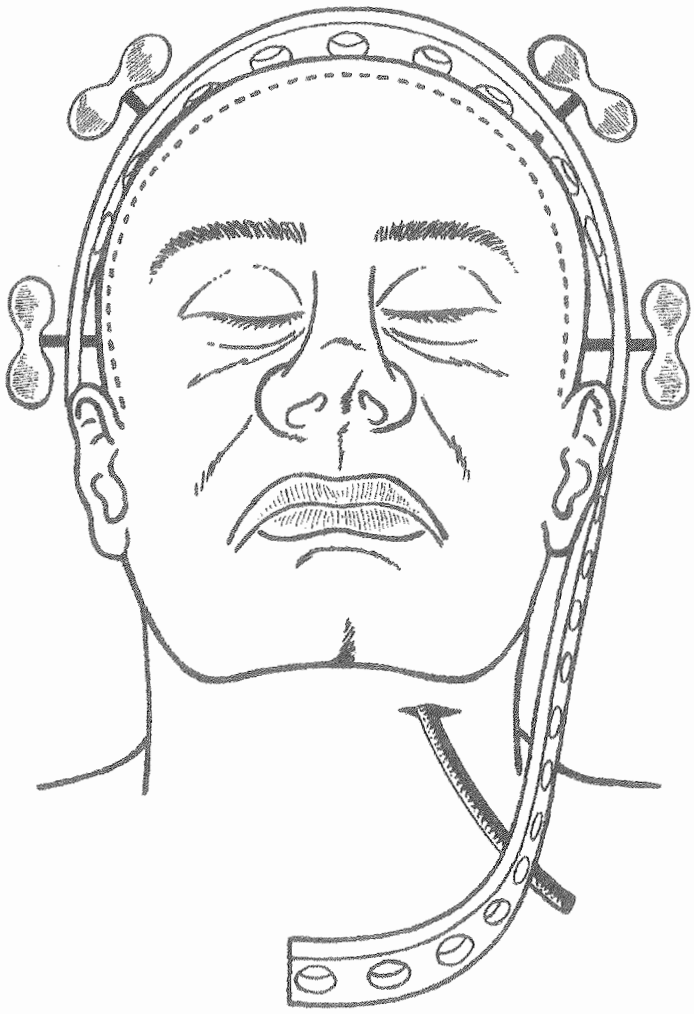

FIGURA 1: Diseño de la incisión, localización del arco de tracción craneofacial e intubación submental.

M. MOROS 02-32

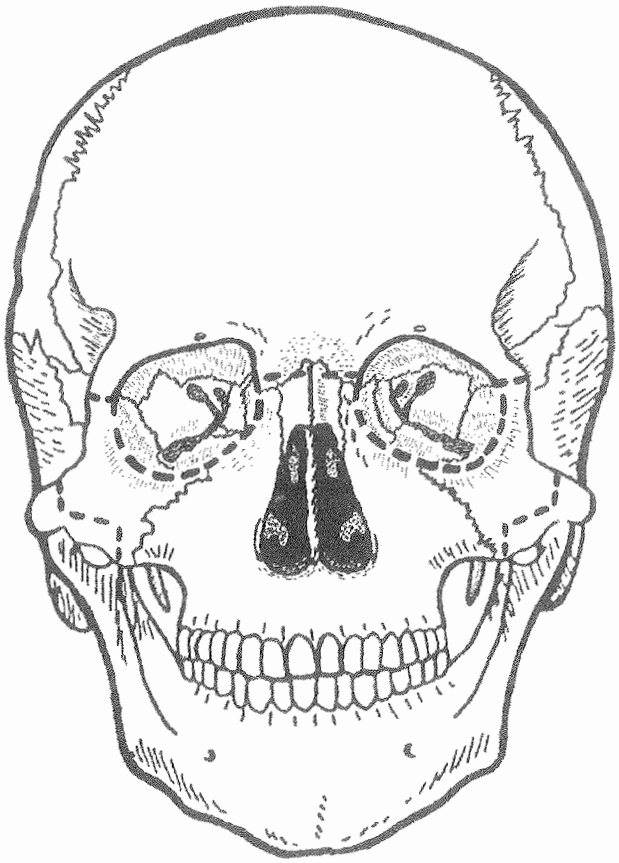

FIGURA 2: Diseño de la osteotomía tipo Le Fort III.

M. MOROS 02-33

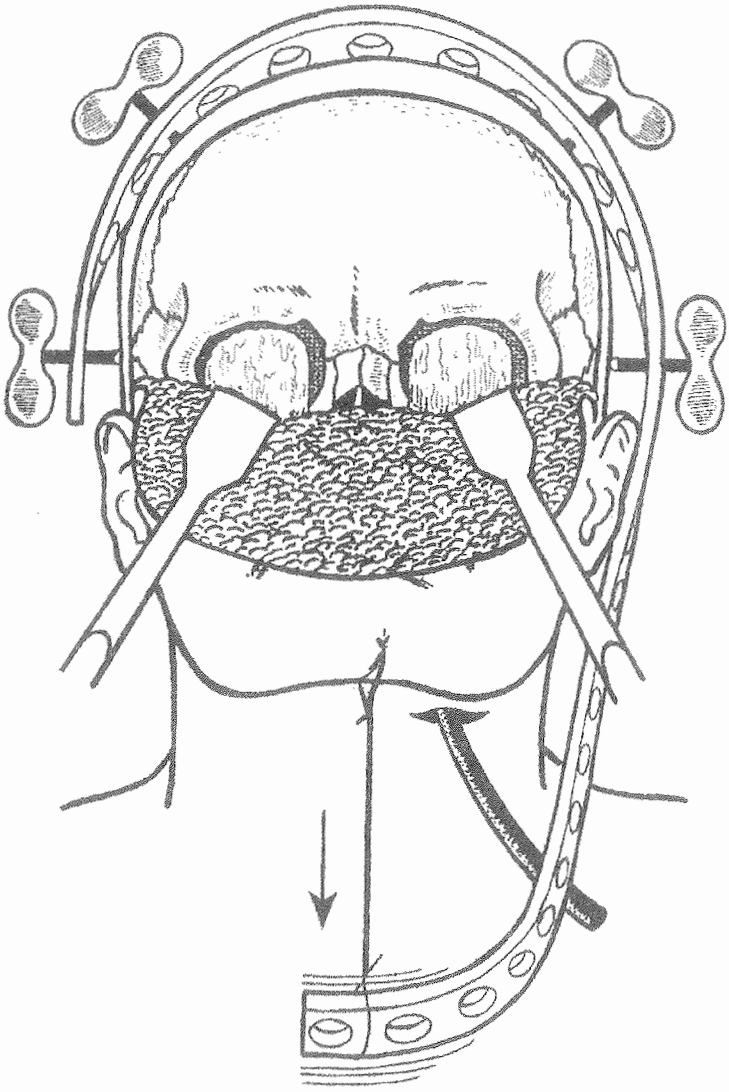

FIGURA 3: Despegamiento del colgajo pericraneal para realizar la osteotomía.

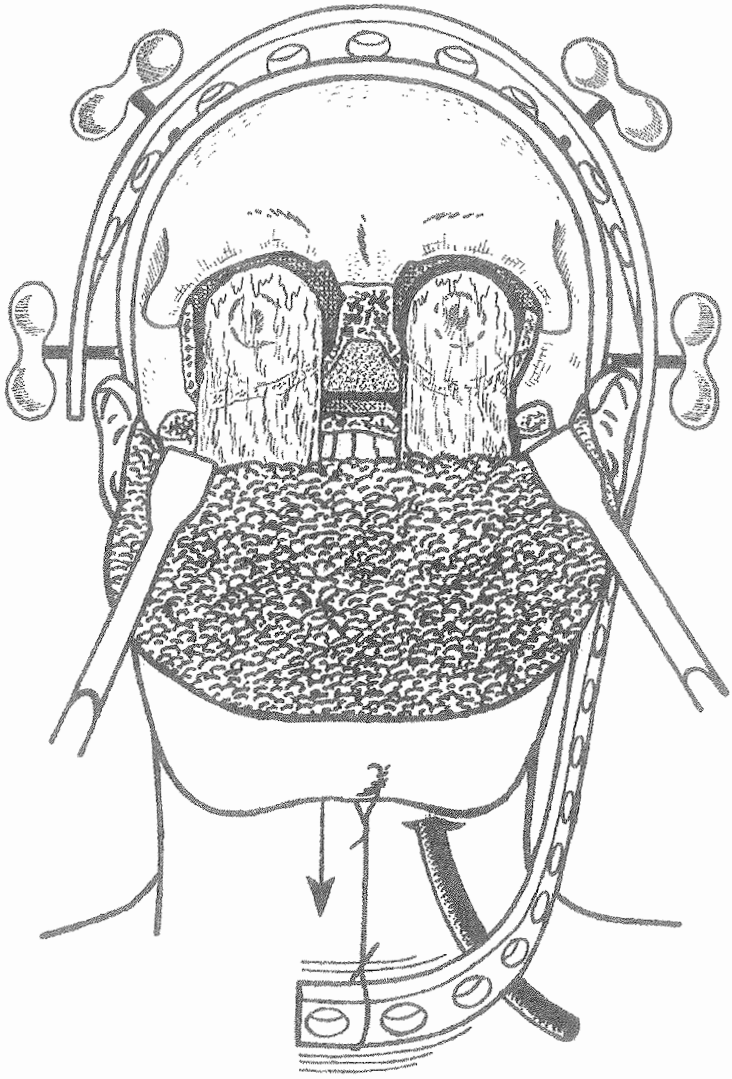

FIGURA 4: Aspecto del campo quirúrgico subcraneal conseguido mediante tracción craneofacial, bloqueo intermaxilar e intubación submental.

M. MORÓS 02-35

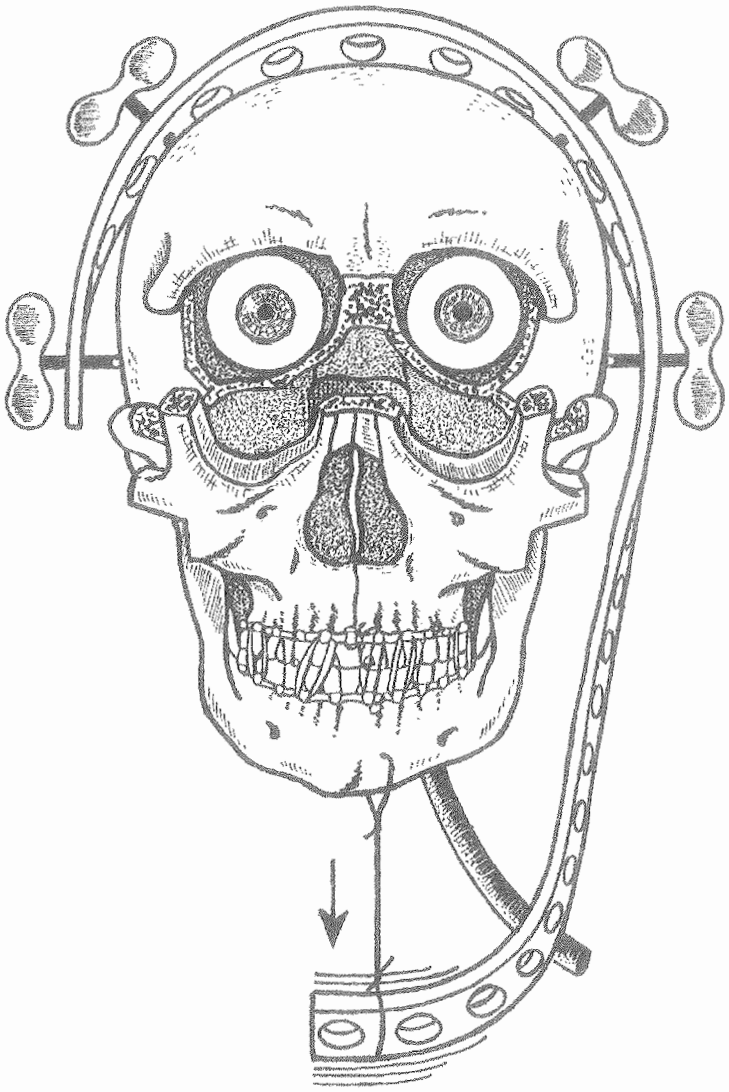

FIGURA 5: Los tejidos blandos han sido eliminados para mostrar más claramente la técnica quirúrgica.

M. MOROS 02-36

Un paso más de nuestras modificaciones transfaciales ha sido la que denominamos cirugía craneofacial pediculada que representamos gráficamente a continuación y que igualmente puede realizarse con técnicas de intubación endotraqueal por vía submental.

CIRUGIA CRANEOFACIAL PEDICULADA

Por medio de esta técnica es posible asociar de un modo más racional la cirugía transfacial y craneofacial, evitando multifracturas de los huesos craneofaciales (necesarias si ambas técnicas se realizan de forma separada). Además, se facilita el accceso y los procedimientos de reconstrucción gracias a una incisión craneofacial medial, además de una incisión periorbitaria, uni o bilateral.

A. TECNICA DE PEDICULO CRANEOFACIAL UNILATERAL, EXCLUYENDO COMPONENTE ALVEOLOMAXILAR Y DENTAL

B. TECNICA DE PEDICULACION CRANEOFACIAL BILATERAL

C. TECNICA DE PEDICULACION CRANEOFACIAL UNILA TERAL.

D. TECNICA DE PEDICULACION CRANEOFACIAL BILATERAL INCLUYENDO COMPONENTE ALVEOLAR, MAXILAR Y DENTAL.

A. TÉCNICA DE PEDÍCULO CRANEOFACIAL UNILATERAL, EXCLUYENDO COMPONENTE ALVEOLO MAXILAR Y D ENT AL

Figura 1: Líneas de osteotomías.

Figura 2: Líneas de incisión cutáneas.

Figuras 3 y 4: Desplazamiento del hueso frontal.

Figura 5: Aspecto del colgajo seccionado.

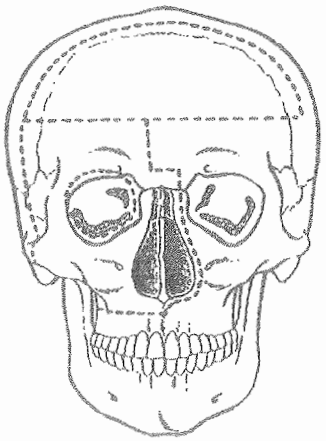

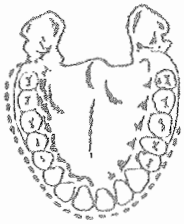

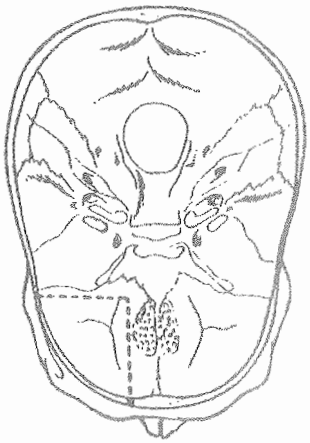

Figura 1

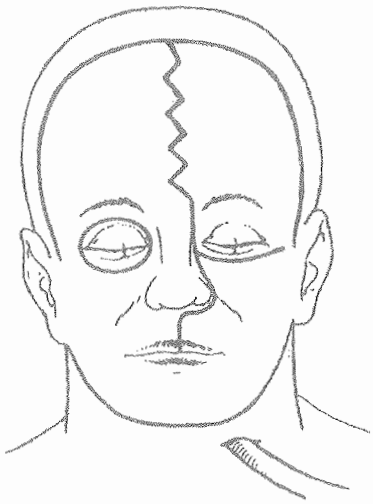

Figura 2

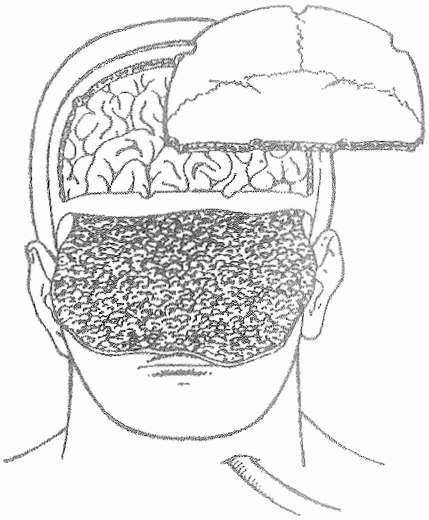

Figura 3

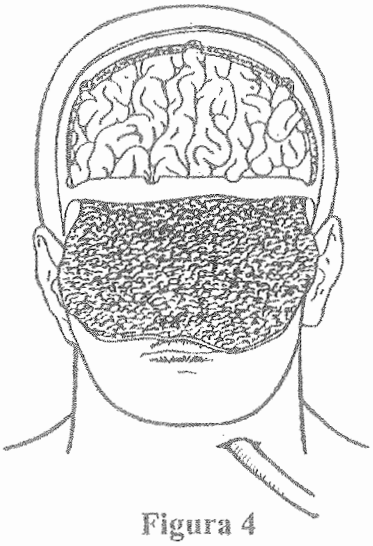

Figura 4

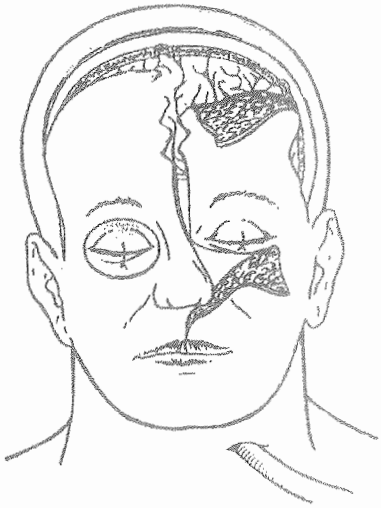

Figura 5

M. MOROS 03.16

Figura 6: Comienzo de la osteotomía.

Figura 7: Comienzo de la disyunción craneofacial.

Figuras 8: La región craneofacial pediculada.

Figura 9: Comienzo de la sutura.

Figura 10: La sutura es completada y el paciente es desintubado.

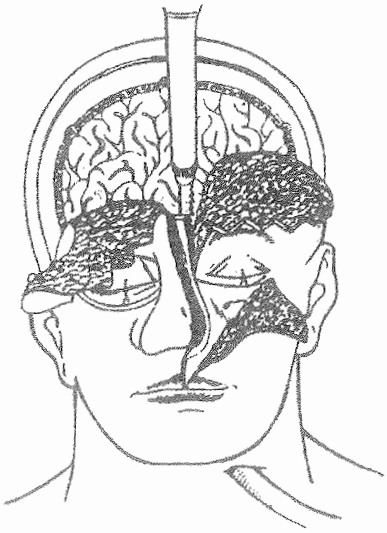

Figura 6

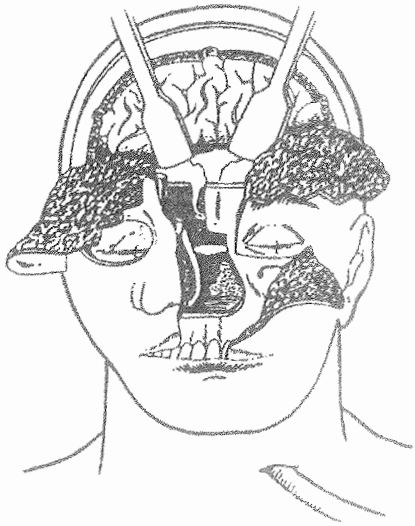

Figura 7

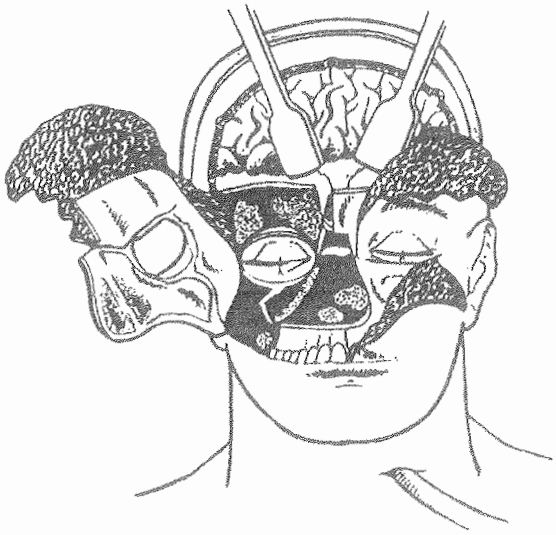

Figura 8

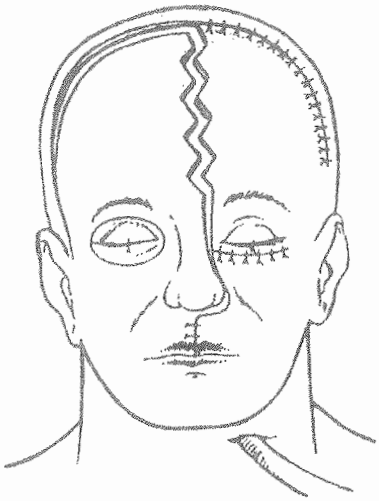

Figura 9

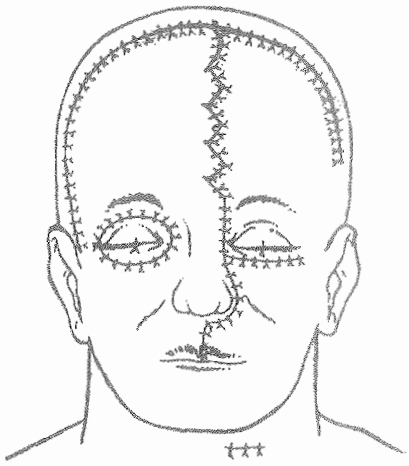

Figura 10

M. MOROS-02/17

B. TECNICA DE PEDICULACIÓN CRANEOFACIAL BILATELAL

Figura 1: Líneas de osteotomías.

Figura 2: Líneas de incisión cutáneas.

Figuras 3 y 4: Desplazamiento del hueso frontal.

Figura 5: Aspecto del colgajo seccionado.

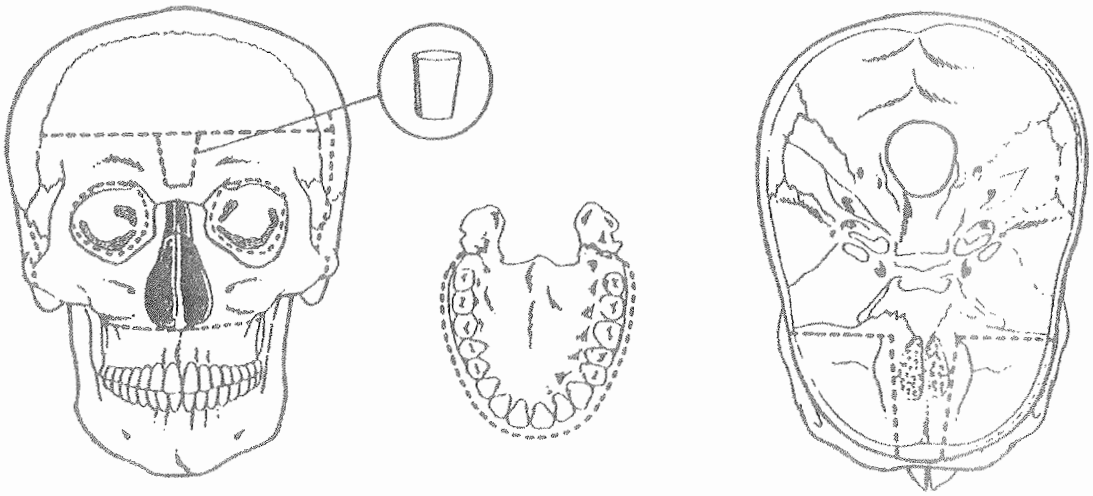

Figura 1

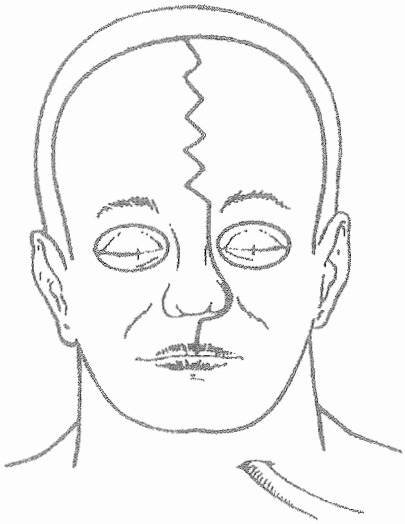

Figura 2

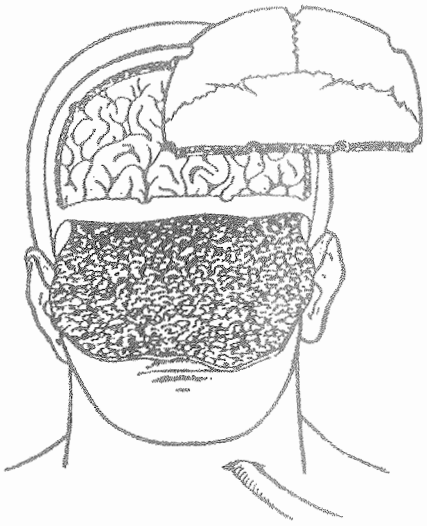

Figura 3

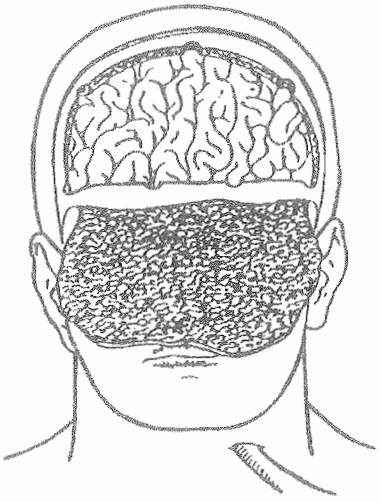

Figura 4

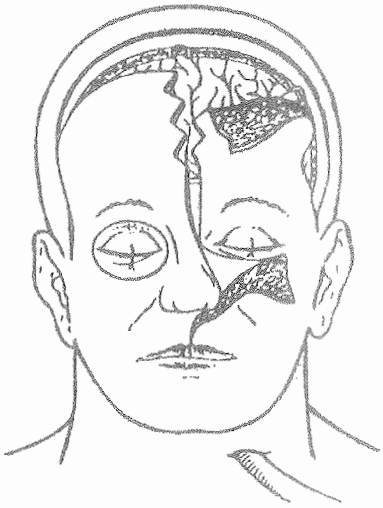

Figura 5

M. MOROS-02/18

Figura 6: Comienzo de la osteotomía.

Figura 7: Comienzo de la disyunción craneofacial.

Figuras 8: El macizo craneofacial completo es pediculado.

Figura 9: Comienzo de la sutura.

Figura 10: Se completa la sutura y el paciente es desintubado.

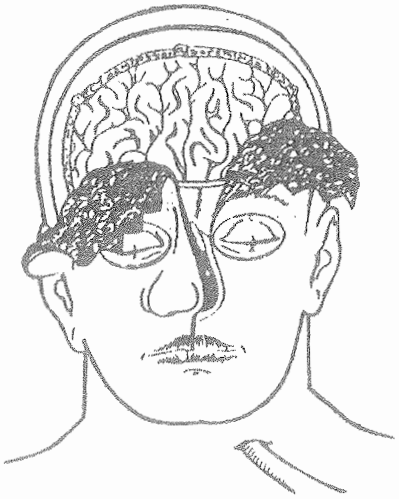

Figura 6

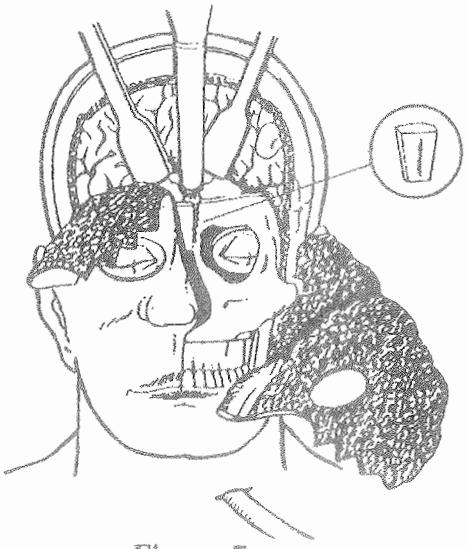

Figura 7

Figura 8

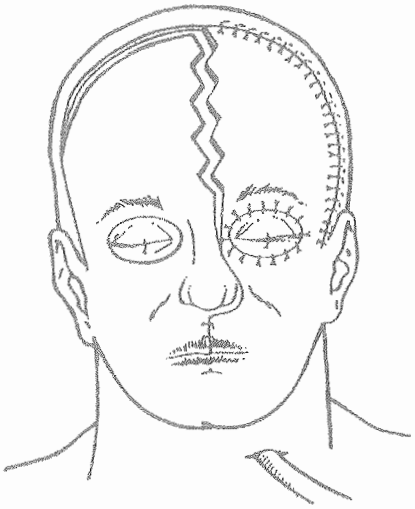

Figura 9

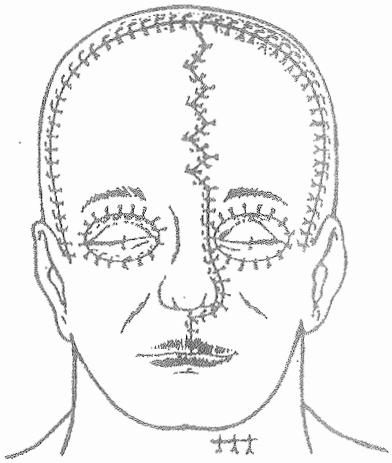

Figura 10

M. MORÓS 02/19

C. TECNICA DE PEDICULACIÓN CRANEOFACIAL UNILATELAL

Figura 1: Líneas de osteotomías.

Figura 2: Líneas de incisión cutáneas.

Figuras 3 y 4: Desplazamiento del hueso frontal.

Figura 5: Aspecto del colgajo seccionado.

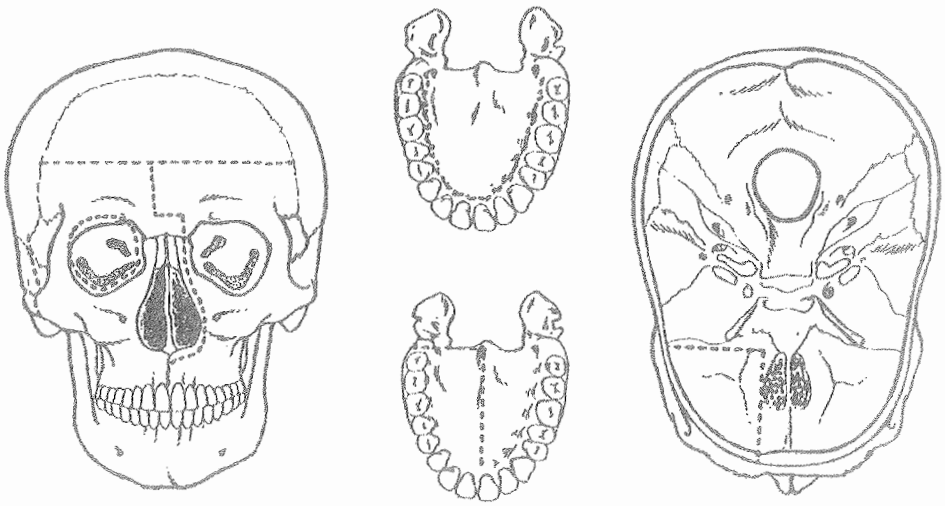

Figura 1

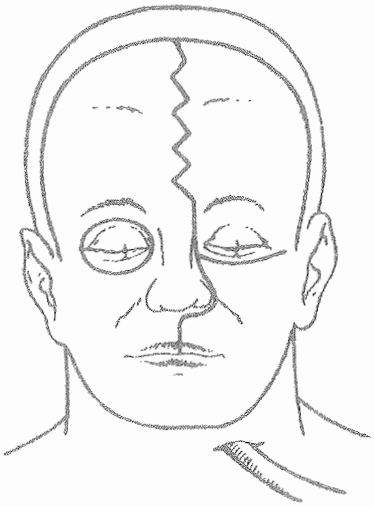

Figura 2

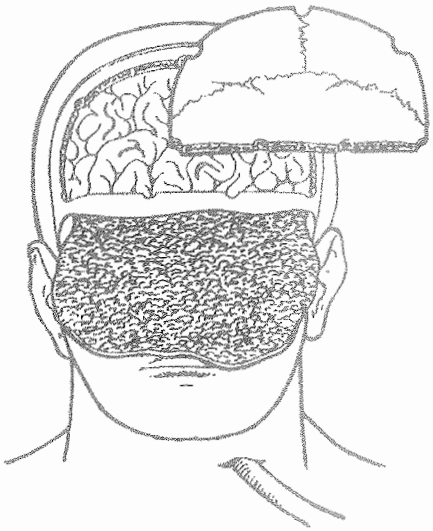

Figura 3

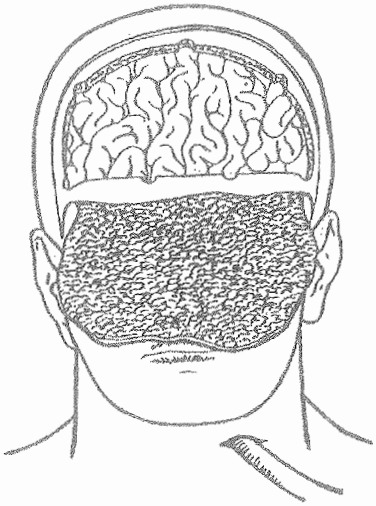

Figura 4

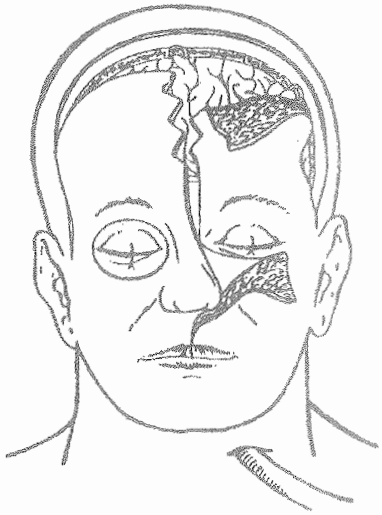

Figura 5

M. MOROS 02/20

Figura 6: Comienzo de la osteotomía.

Figura 7: Comienzo de la disyunción craneofacial.

Figuras 8: La región craneofacial pediculada.

Figura 9: Comienzo de la sutura.

Figura 10: Se completa la sutura y el paciente es desintubado.

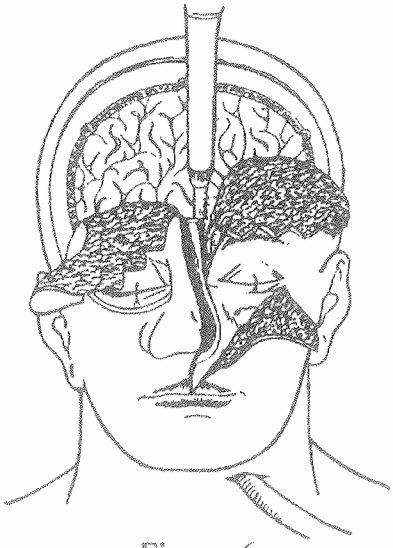

Figura 6

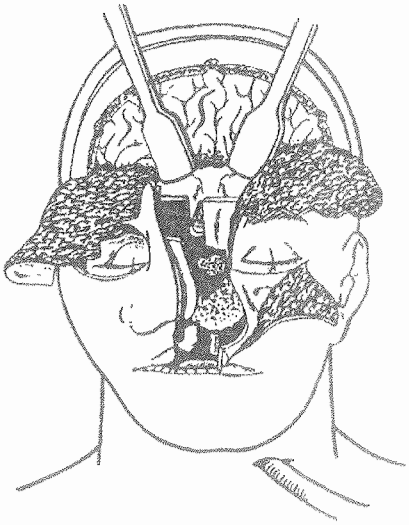

Figura 7

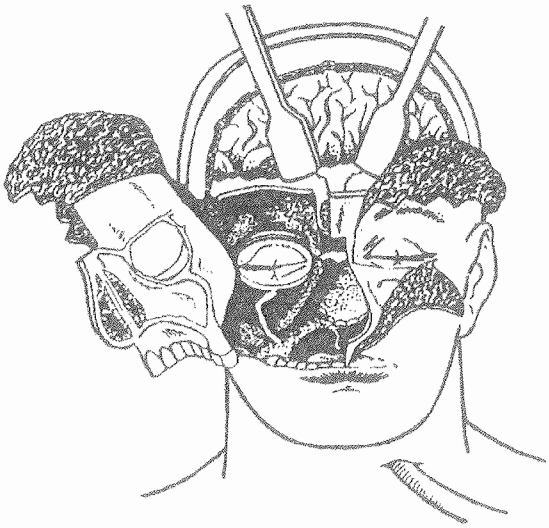

Figura 8

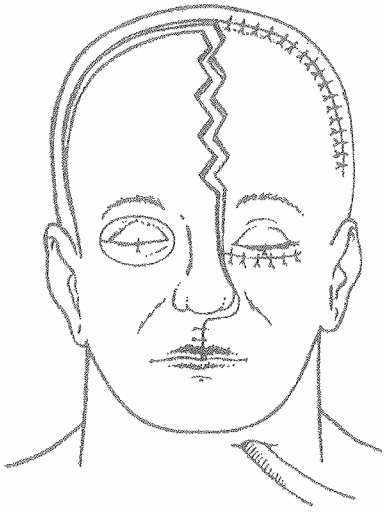

Figura 9

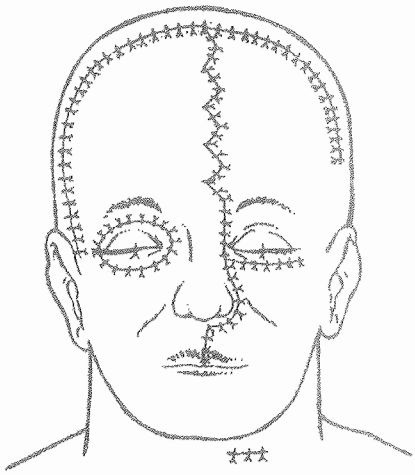

Figura 10

M. MOROS-02/21

D. TÉCNICA DE PEDICULACIÓN CRANEOFACIAL BILATELAL, INCLUYENDO COMPONENTE ALVEOLAR, MAXILAR Y DENTAL.

Figura 1: Líneas de osteotomías.

Figura 2: Líneas de incisión cutáneas.

Figuras 3 y 4: Desplazamiento del hueso frontal.

Figura 5: Aspecto del colgajo seccionado.

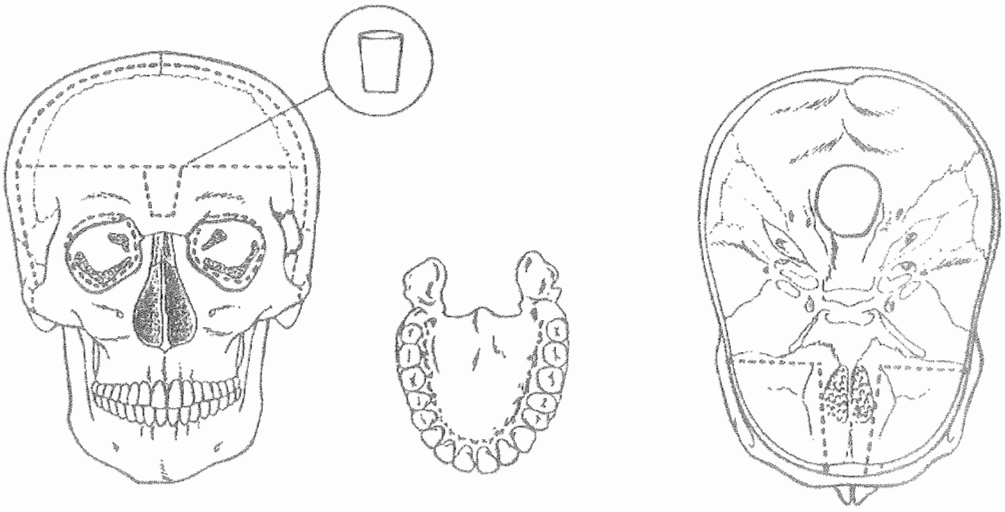

Figura 1

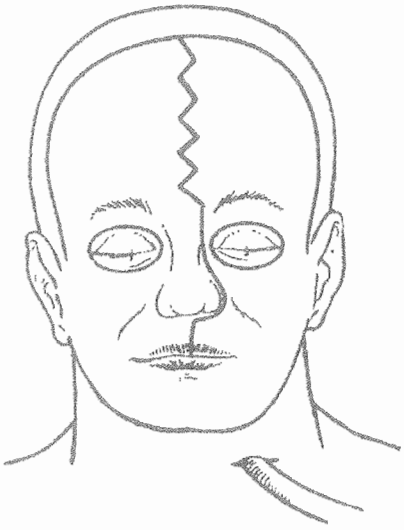

Figura 2

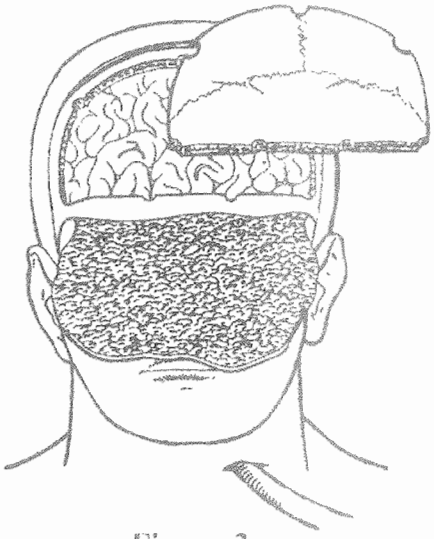

Figura 3

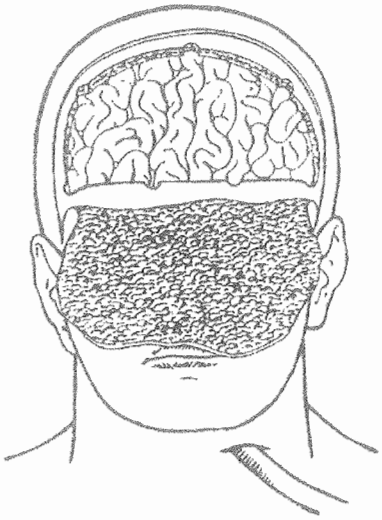

Figura 4

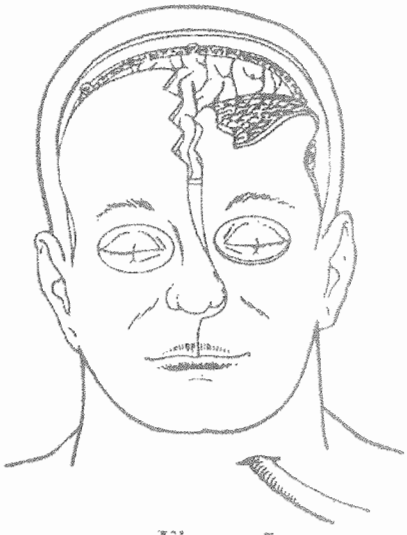

Figura 5

M. MOROS 02/22

Figura 6: Comienzo de la osteotomía.

Figura 7: Comienzo de la disyunción craneofacial.

Figuras 8: La región craneofacial completa y el bloque alveolo-maxilar-dental es desplazado.

Figura 9: Comienzo de la sutura.

Figura 10: Se completa la sutura y el paciente es desintubado.

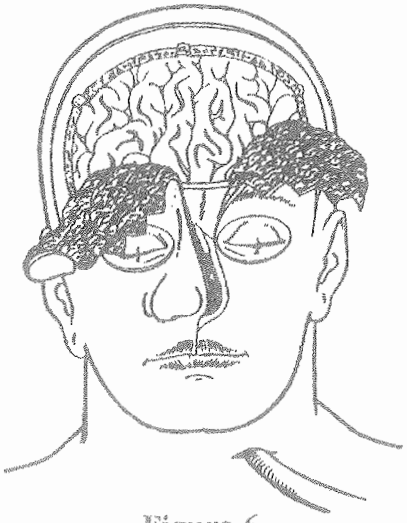

Figura 6

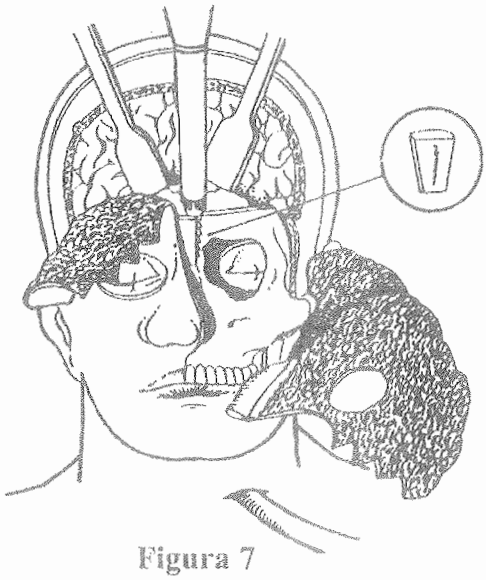

Figura 7

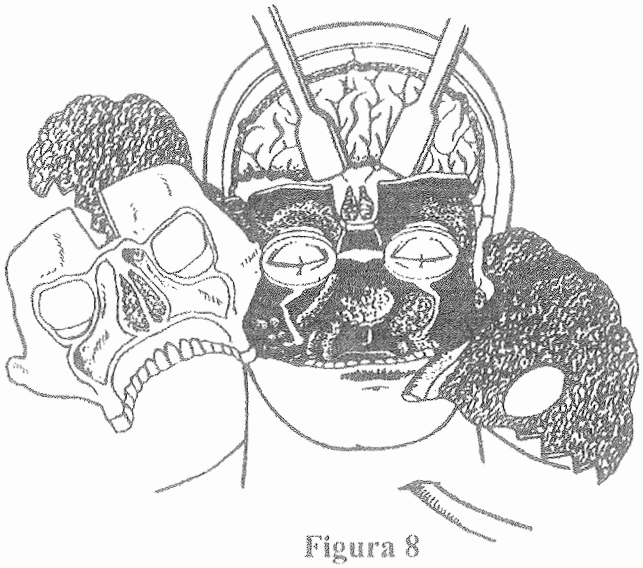

Figura 8

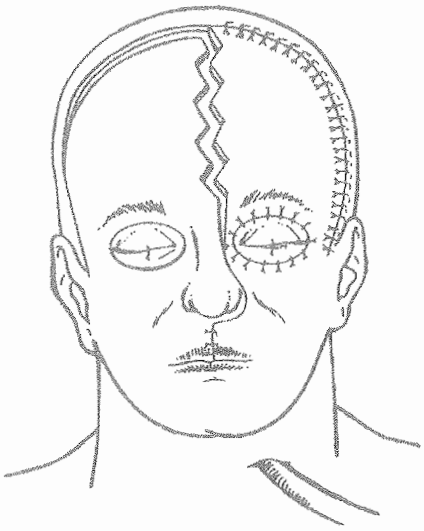

Figura 9

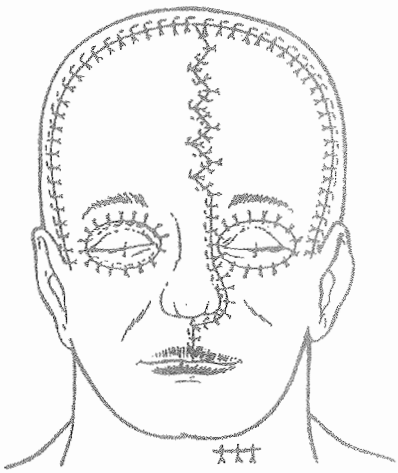

Figura 10

M. MOROS 02/23

Después de todo lo expuesto, creo que ahora Excelentísimo Señor Presidente e Ilustrísimos Académicos, señoras y señores, podrán interpretar "Algunas consideraciones sobre la interpretación que hace la Universidad de Liverpool a nuestra metodología transfacial a través del vídeo que la Universidad de Liverpool ha editado y que les voy a proyectar de forma original. A mí me ha parecido como las más resaltables las siguientes aunque dejo a ustedes, claro es, que tengan las suyas propias. Así pues:

1. Que la técnica la emplean para acceder a este caso a un tumor maligno de cavum.
2. Que la intubación, es orotraqueal contralateral.
3. Que no hacen en el caso que presentan tarsorrafia.
4. Que no hacen intubación endotraqueal por vía submental y o nasotraqueal.
5. Que infiltran las partes blandas donde se va a incindir.
6. Que emplean para la incisión desde el primer momento bisturí eléctrico de punta colorada.
7. Que marcan previamente la osteotomía y ponen las miniplacas, para una vez hechas, retirarlas y luego reinsertarlas, lo que nosotros también hacemos de forma habitual.
8. Que hacen una cetaplastia en el filtrum labial.
9. Que la osteotomía la hacen con fresa.
10. Que inciden la mucosa palatina y las partes blandas intraorales en el rafe medio y en el límite óseo de la bóveda palatina, lo que no consideramos óptimo.
11. Que la sutura de partes blandas la hacen aprovechando, como es natural las señalizaciones previas y cierran de forma convencional, con vicril y monofilamento.

Llama la atención que no hay control del caso clínico a distancia, para poder valorar si han podido quedar intraoralmente fístulas, etc.

La técnica quirúrgica, no obstante, nos ha parecido en general muy correcta, aunque no interpretan muchos aspectos de nuestra metodología, de la misma manera que dimos a conocer, en las publicaciones que hicimos tanto a nivel de habla española como en el ámbito internacional.

Si la presidencia del acto nos autoriza, disponemos de otro vídeo de 13 minutos en el que se presenta un paciente de nuestra casuística, intervenido siguiendo la metodología modificada de la cirugía craneofacial pediculada que les hemos expuesto y que corresponde, a un paciente mayor, con un carcinoma que invadía la región naso orbito etmoido maxilar y de la base del cráneo.

Ahora estoy a disposición de ustedes para responder en lo que pueda a las preguntas que ustedes crean oportunas. Muchas gracias por su atención.

BIBLIORAFÍA:

Altemir Approach for Midfacial Acces
ADVANCED OPERATIVE TECHNIQUES in HEAD and NECK SURGERY Regional Centre for Maxillofacial Surgery, University Hospital Aintree. Liverpool Edited by E D Vaughan -2001-.

Frank Moloney, MD, DDS; and Philip Worthington, MD, DDS, Seattle: The origen of the Le Fort I maxillary osteotomy: Cheever's operation, J. Oral Surgery...Vol. 39, Octuber 1981.

F.Hemández Altemir.: "Desarticulación temporal pediculada a mejilla del maxilar superior(es) como vía de abordaje transfacial a las regiones fundamentalmente retromaxilares y para otras indicaciones (Via maxilopterigoidea)." Una nueva técnica. Estoma 3 (1982) 75.

F.Hemández Altemir.: "Desarticulación temporal pediculada a mejilla del maxilar superior(es) como vía de abordaje transfacial a las regiones fundamentalmente retromaxilares y para otras indicaciones (Via maxilopterigoidea)." Una nueva técnica. Rev. Iberomer. Cirug. Oral y Maxilof. 5(1983)81.

Hernández Altemir F.: " Osteotomy of Le Fort I to reach the rhinopharynx (complementary note a- Desarticulación temporal pediculada a mejilla del maxilar superior(es) como vía de abordaje transfacial a las regiones fundamentalmente retromaxilares y para otras indicaciones (Vía maxilopterigoidea). Rev. Iberoamer. Cirug. Oral y Maxilof. 5(1983)81.

F.Hemández Altemir. : A new technique of endotracheal intubation (submental way). Rev. Iberoamer. Cirg. Oral y Maxilof. 61(1984)165.

F. Hemández Altemir: "Transfacial Acces to the Retromaxillary Area" J. Max.- fac.surg. 14(1986).

F.Hemádez Altemir: Transfacial acces to the retromaxillary area and some technical modifications". European Association for Maxillo-Facial Surgery 8 th Congress Monday 15 th to Friday 19 th september 1986.

Dromer R. B. "The history of the Le Fort I osteotomy" J. Maxillofac Surg. 1986: 14:119.

Paparella Bailey:"Transfacial acces to the retromaxillary area" 1987 Book of the Year-Otolaryngology Head And Neck Surgery.

Ivo P. Janecka, MD. Chandra N. Seo, MD. Laligam N, Sekhar, MD, and Moises Arriaga, MD: "Facial translocation: A new approach to the cranial base". Otolaryngology: Head and Neck Surgery, St. Louis. Vol. 103, No.3,pp. 413-419, September, 1990.

Brown AM; Lavery KM; Millar BG.: "The transfacial approach to the postnasal space and retromaxillary structures ". Br. J. Oral Maxillofac Surg. 1991 Dec: 29(6): 424.

Wei WI. Lam KH, Sham JST.: New approach to the nasopharyns: the maxillary swing approach. Head Neck. 1991; 13:200-207.

Janecka IP, Nuss DW, Sen CN.: Midfacial split for access to the cranial base. Acta Neurochirur. 1991; 53(supp1:199-203).

S.D. Gibbons, MD Sc, D. Wiesenfeld, MD Sc. FDSRCPS, FRACDS(OMS), H.Millar, FRCS, FRACS, DLO, and IA. Busmanis, MB, BS FRCPA(s). "Removal of a Retromaxillary Sehwannoma Vía a Temporal Approach. J.Oral Maxillofac Surgery 49,191-193,1991.

Luis Tresserra; Marcus V. Collares, Jaume S. Regas, Juan A. García Vaquero: "Maxillectomy in Childhood ", J. Cranio-Max-Fac. Surg.l9(l991)155-160.

J.J. Alvarez Vicent, L. Romero Castellano y C. Domingo Carrasco: "Maxilotomia en bisagra o desarticulación temporal pediculada a mejilla del maxilar superior" J. Poch Broto; J. Trasera; E. García Ibáñez; P. Claros; R. Avellaneda- Ponencia Oficial del XV Congreso Nacional Cirugía de la Base del Cráneo-: Cadiz 19-23 de septiembre de 1993 Paginas 189-196.

Ivo P Janecka, MD Pittsburgh, letter to Catalano PJ, Biller HF.: "Extended osteoplastic maxillotomy: a versatil new procedure for wide acces to the central skull base and infratemporal fossa" Arch Otolaryngol Head Neck Surg. (1993)119:394-400.

Ivo P. Janecka, M.D., F.A.C.S.; Chandranath Seo, M.D., Laligam N, Sekhar, M.D., F.A.C.S.; Sai Ramasastry, M.D.; Hugh D. Curtin, M.D.; E. Leon Barnes, M.D., Frank Dámico, Ph.d.:" Cranial Base Surgery: Results in 183 patients" Otolaryngology-Head And Neck Surgery 110:539-546, 1994.

Hemández Altemir: Symposium "Dismantling and Reassembly of the Facial Skeleton "- Libero Instituto Universitario" Carlo Cattaneo" Aula Magna - Castellanza (Varese). November 26, 1994.

Ivo P.Janecka: " Classification of facial translocation approach to the skull base" Otolaryngology- Head and Neck Surgery 112: 579-585,1995.

The New York Times: April 15, 1997 Science Times.: Doctors and Patients Brave Surgical No Man's Land.

Childrenls Hospital, Boston, Mayo 1997: Skull base surgery treats hard-to-reach tumors.

F .Hemández Altemir: " Tumores Benignos y Malignos de Rinofaringe (Maxilotomía en bisagra)" - Workshop- 12 de junio de 1998, Hotel Melia Castilla - Capitan Haya, 43 Madrid.

Paul 1. Donald: Surgery of the Skull Base, Capítulo 12: (Edwin W. Cocke, Jr. and Jon H. Robertson: Extended Unilateral Maxillotomy. Lippincon-Raven Publishers, Philadelphia (c) 1998.

Sailer HF, Haers PE, Gratz KW: The Le Fort I osteotomy as a surgical approach for removal of tumours of the midface. J Craniomaxillofac Surg. 1999 Feb; 27(1): 1-6.

G. Sánchez Aniceto, A. Romance García; R. Gutíerrez Díaz; J. Montalvo Moreno; R. Díez Lobato A. Cabrera Yesares: "Métodos reconstructivos en cirugía tumoral de la base del cráneo. Neurocirugía, Vol. 10 N.2, pp. 108-118; Abril 1999.

To EW, Yuen EH, Tsang WM, Lai EC, Wong GK, Sun DT, Chan DT, Lam JM, Ahuja A. Poon WS.: "The use stereotactic navigation guidance in minimally invasive transnasal nasopharyngectomy: a comparasion with the conventional open transfacial approach" The British Joumal of Radilogy, 75 (2002),345-350 (C) 2002 The British Institute of Radiology.

Laligam N. Sekhar, Ivo P. Janecka, eds. :"Surgery of cranial base tumors". Raven Press, New York, 892 pages: Al respecto E D Vaughan dice:- I was particularly struck by the lack of references to our literature, and Altemir s transfacial approach was conspicuous by its absence-

Kenneth E. Salyer, MD, FACS,FAAP;FICS; Daniel Marchac, MD; Fernando Ortíz Monasterio, MD; Edward R. Genecov;DDS; FICD, FACD, "Aesthetic Craniofacial Surgery: FACIAL APPROACH (Hernández-Altemir, page 20) J.B. Lippincott. Philadelphia.