MODIFICACIÓN GRÁFICA DE: "THE MIDFACE DEGLOVING PROCEDURE"

Autor

Hernández Altemir F. (*). (*)University of Zaragoza, Spanish Society of Oral and Maxillofacial Surgery, European Association for Cranio-Maxillofacial Surgery and the Head and Neck Surgery, Spanish Association of Head and Neck Surgery, Spain Skull Base Surgery Association.

Colaboradores

Hernández Montero, Sofía (**), Hernández Montero, Susana (***), Hernández Montero, Elena (****). (**) University Master of Oral Implants and Prostodontic, UAX Madrid, Zaragoza University. (***) Zaragoza University (Medicine Oral and Pathology), Endodontic. (****) ORL Viladecans Hospital and Institute García-Ibáñez of Otoneurosurgery (Barcelona).

Introducción

Reconocer las posibilidades y bondades del abordaje que nos da título, no sería necesario repetir, pero casi, para los mismos efectos quirúrgicos, sugerimos nuestra modificación incisional gingivo alveolo retro tuberositaria, asociada individualmente a descarga(s) vertical(es) gingivo vestibular(es), que sustituye, a la tradicional fondo vestibular, por creerla menos agresiva y conjunta claro, al resto de incisiones nasales, para la técnica del Degloving, las de la transfixión subseptal columeral y las intercartilaginosas.

Material y Método

Sin pensarlo, veníamos diseñando en nuestra práctica quirúrgica, sobre todo en la cirugía infantil, "nuestro degloving", como vía quirúrgica necesaria y natural, cuando necesitábamos acceder a las estructuras labio naso medio faciales y fue, con el tiempo, que lo vimos publicado , si bien, no empleábamos habitualmente en ningún momento, incisión alguna horizontal, en el fondo gíngivovestíbulolabial**.**

La descripción grafica de Casson y colaboradores (1), nos permite, sin rodeos explicar, sin apenas palabras y aprovechando, casi al 100%, la dinámica ilustrativa de su artículo, nuestra incisión total gingivo alveolo retro tuberositaria, si a caso, puntualmente, con descarga(s) vertical(es) medial u otras seleccionadas (**ITGART: V** blandas oro naso sinu maxilares e incluso faciales y todo, dentro de en un espectro, funcional, estético, precioso y preciso.

Resultados y Conclusiones

Pretendemos pues, sustituyendo la incisión intraoral, en el fondo del vestíbulo correspondiente al maxilar superior (ITLFV), por la gingival descrita (**ITGART: VDibujos**:

Fig. 1: Incisión gingival (**ITGART: V?**).

Fig. 2: Exposición de las estructuras mediofaciales.

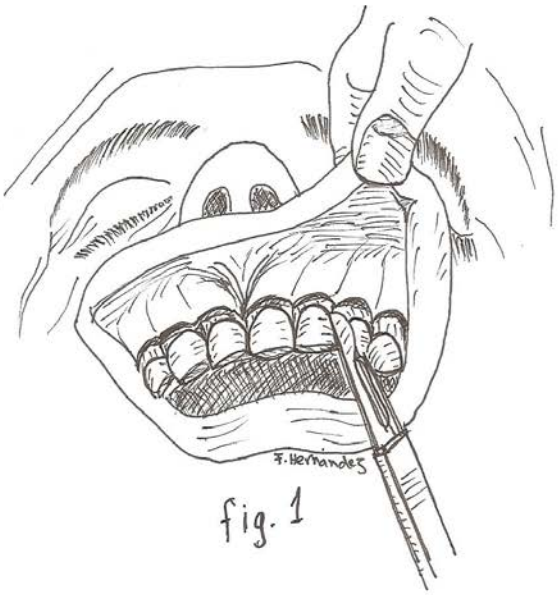

fig. 1

fig. 2