オトガイ下挿管で行った顎矯正手術の２例

*東北大学病院形成外科

前　山　俊　史*，今　井　啓　道*，村　木　健　二*，佐　藤　顕　光*，館　　正　弘*

Two Cases of Orthognathic Surgery with Submental Intubation

Toshifumi MAEYAMA, M.D.*, Yoshimichi IMAI, M.D., Ph.D.*, Kenji MURAKI, M.D., Ph.D.*, Akimitsu SATO, M.D., Ph.D.* and Masahiro TACHI, M.D., Ph.D.*

Department of Plastic and Reconstructive Surgery, Tohoku University Hospital

Abstract

Submental intubation is used in patients with maxillofacial trauma to enable free intraoperative access to the dental occlusion and nasolabial complex. Orthognathic surgery is usually performed with nasotracheal intubation to prevent the tube from interfering with occlusion.

We used submental intubation in 2 cases of orthognathic surgery in which nasotracheal intubation was impossible. One patient was a 17-year-old male with maxillary hypoplasia associated with left cleft lip and palate. He had a pharyngeal flap precluding nasal tube placement. The other patient was 18-year-old female with facial hamartoma and jaw deformity. The hamartoma obstructed her nasal cavity.

The surgery proceeded uneventfully and there were no complications. Submental intubation is a useful method not only for patients with maxillofacial trauma, but also in selected cases of orthognathic surgery.

Key words：submental intubation，orthognathic surgery，nasotracheal intubation

はじめに

オトガイ下挿管は，おもに顔面骨骨折治療において咬合再建および鼻領域を同時に操作する必要がある場合に用いられる気道管理法である（**図１**）。顎矯正手術においては通常経鼻挿管が行われるが，今回われわれは経鼻挿管が困難なため，オトガイ下挿管を用いて顎矯正手術を行った２症例を経験した。海外においてはオトガイ下挿管で顎矯正手術を行った症例報告は散見されるが，渉猟した限りではわが国においてオトガイ下挿管で顎矯正手術を行った報告はない。症例を提示するとともに，若干の文献的考察を加えて報告する。

症　　例

症例１：17 歳，男性。左唇顎口蓋裂，上顎低形成，咽頭弁形成術後。

現病歴：出生時より左唇顎口蓋裂を認めた。前医にて口唇形成術，口蓋形成術，外鼻修正術，顎裂部骨移植を施行された。転居に伴い，11 歳時に当科に紹介された。鼻咽腔閉鎖機能不全および上顎低形成による反対咬合を認め，当科にて 12 歳時に咽頭弁形成術を施行した。並行して，歯科にて顎矯正手術を前提とした咬合管理が行われてきた。成長終了を待って顎矯正手術を行う方針とした。

治療計画：側面頭部Ｘ線規格写真において上顎の後

（a）

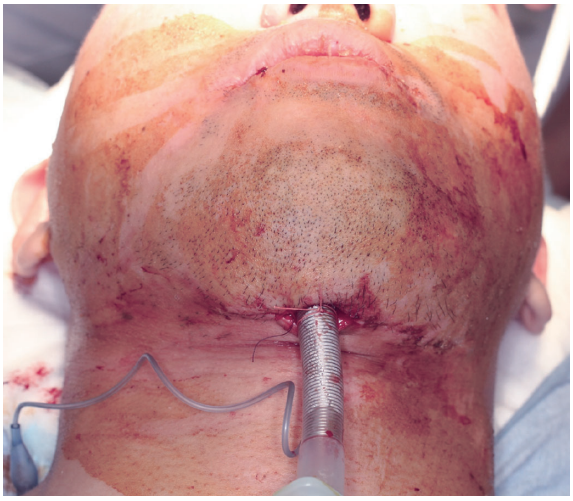

（b）

図１　オトガイ下挿管の流れ（写真は本報告とは異なる症例のもの）
（a）経口挿管後，ペアン（矢印）をオトガイ下から口腔底へ貫通した状態。
（b）気管チューブをオトガイ下に引き出して固定し，オトガイ下挿管完了。

（a）

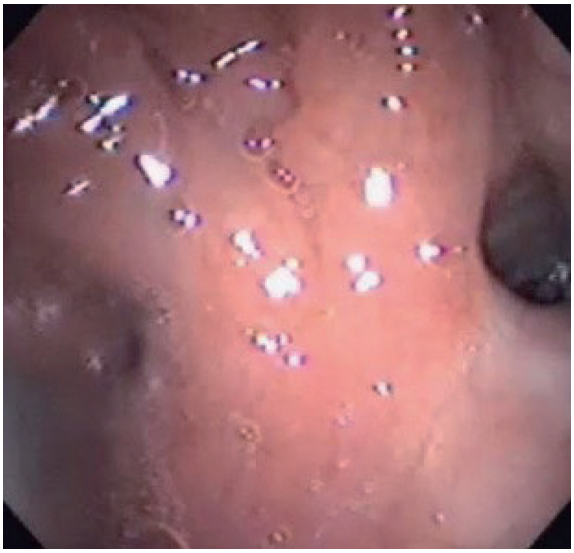

（c）

（b）

図２　症例１　術前所見
（a）術前側面頭部Ｘ線規格写真：上顎の低形成と相対的下顎前突を認める。
（b）術前咬合写真：反対咬合を認める。
（c）術前咽頭ファイバー検査：咽頭弁形成術後，鼻咽腔の狭小化を認める。

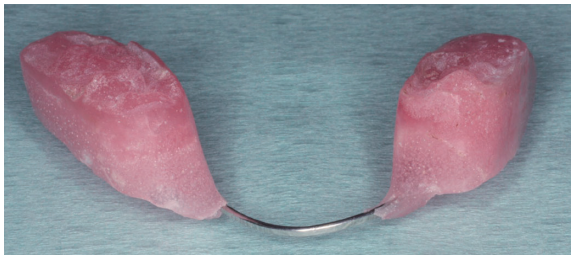

図 3　事前に作製したバイトブロック
両側の臼歯部で広く咬合を受け止める形態となっており，抜管時の気管チューブの噛み込みを予防するとともに，不慮の片側咬合による顎位の偏位も予防する。

退症と相対的下顎前突，反対咬合を認めた（**図 2a, b**）。治療として Le Fort I 型骨切り術に加えて両側下顎枝矢状分割術を行う方針としたが，咽頭ファイバー検査にて咽頭弁形成術による鼻咽腔の狭小化を認めたため（**図 2c**），麻酔科により経鼻挿管は困難と判断された。そこで，手術時の気道確保は経鼻挿管ではなくオトガイ下挿管で行う方針とした。

手術：経口挿管ののち，オトガイ下挿管に切り替えて手術を開始した。Le Fort I 型上顎骨切り術および両側下顎枝矢状分割術を行った後，矯正歯科医により作製された咬合スプリントを用いて咬合位を決定し，鋼線による顎間固定を行った。上顎は右へ 9 mm 回転，2 mm 前方へ移動させ，咬合平面傾斜を修正するため左側臼歯部を 5 mm 尾側へ移動した。左側上顎頬骨稜部に生じた 5 mm の間隙には下顎骨切り部から採取した皮質骨を移植し，チタンプレートにて固定した。下顎は両側ともに 4 mm 程度後退させ，チタンプレートにて固定した。オトガイ下挿管下での手術操作は術野に気管チューブが存在しないため，より容易に行い得た。手術終了の前に顎間固定を解除し，経口挿管に戻した。抜管時に挿管チューブが噛まれて閉塞することを予防するために準備した特殊なバイトブロック（**図 3**）を装着し手術を終了した。このバイトブロックは，通常のバイトブロックでみられる覚醒時の不慮の強い片側咬合による顎位の偏位を予防するため，両側の臼歯部で広く咬合を受け止める形態となっており，あらかじめ歯科により作製された。

経過：術後 1 日目に覚醒させ，抜管した。抜管は問題なく行われた。術後 2 日目から顎間ゴム牽引を開始した。その後の経過に問題なく，術後 12 日目で退院とした。術後 1 年，側面頭部 X 線規格写真において上顎低形成と下顎前突の改善を認め（**図 4a**），咬合は，矯正加療中であるが，正被蓋に改善している（**図 4b**）。オトガイ下挿管の瘢痕は目立たない（**図 4c**）。

症例 2：18 歳，女性。顔面過誤腫，反対咬合（顔貌の写真の掲載は同意得られず）。

現病歴：出生時より顔面正中部に発生した過誤腫による顔面の多発異常を認めた。上顎・口蓋・舌・下顎骨に裂を認め，眼窩は左右に離開していた。右側の鼻翼鼻孔は解剖学的に適した位置に存在し，鼻腔から咽頭腔への連続性は保持されていたが，左側の鼻翼鼻孔は左内眼角部に存在し咽頭腔との連続を欠いていた。Computed tomography（以下 CT）検査において，鼻部中央左側寄りに径 3 cm 程度の骨性の腫瘍を認め，内部には骨・脂肪・軟部組織と思われる陰影を認めた（**図 5**）。顔面の発生段階で顔面正中左側より発生した過誤腫の存在により，左側内側鼻隆起の尾側移動が妨げられたため生じた変化と考えられた。当科にて過誤腫部分切除，舌形成，口蓋裂手術，眼窩骨切り術，涙道再建，高重合レジン製インプラントによるオトガイ形成，口唇形成・鼻翼形成など複数回にわたって手術加療が行われてきた。今回，反対咬合を主体とする咬合の異常に対して，顎矯正手術を行う方針とした。

治療計画：側面頭部 X 線規格写真において上顎の後退症を認めた（**図 6a**）。咬合は下顎の大きな左側偏位を伴う前歯部反対咬合，臼歯部交叉咬合を呈していた（**図 6b**）。術前の CT 像では，過誤腫による左鼻腔の欠損および右鼻腔の狭小化を認めた（**図 6c, d**）。麻酔科により経鼻挿管は困難と判断されたため，オトガイ下挿管で術中気道管理を行う方針とした。また，残存する過誤腫のため，上顎への手術操作は困難が予想されたため，両側下顎枝矢状分割術のみで対応することとした。加えて，下顎の右方回転によるオトガイの偏位を修正するため，オトガイ部に留置されたインプラントの除去と，リン酸カルシウム骨ペースト（バイオペックス®-R：HOYA Technosurgical 株式会社，日本）によるオトガイの再形成術も行う方針とした。

手術：経口挿管を行ったのち，オトガイ下挿管に切り替えて手術を開始した。オトガイ部付近の下顎骨に形態的な異常があったが，オトガイ部やや左側の変形が少ない部位で下顎骨内側面に沿わせるように注意深くペアンにて剝離を行うことでオトガイ下挿管は可能であった。両側の下顎枝矢状分割術を行い，左側を後退させずに右側を 8 mm 後退させることで右側への回転を行い，咬合スプリントを噛ませて咬合位を決定し顎間固定を行った。骨固定はチタンプレートにて行った。続いて，以前の手術でオトガイ部に挿入されたインプラントを除去し，リン酸カルシウム骨ペーストを用いて新たにオトガイを形成した。手術終了の前に顎間固定を解除し，経口挿管に戻した。症例 1 と同様に，気管チューブを保護するため特殊なバイトブロッ

（a）

（c）

（b）

図４　症例１　術後所見
（a）術後側面頭部Ｘ線規格写真：上顎低形成および下顎前突の改善を認める。
（b）術後咬合写真：正被蓋が得られている。
（c）術後１年，オトガイ下挿管の瘢痕（矢印）。

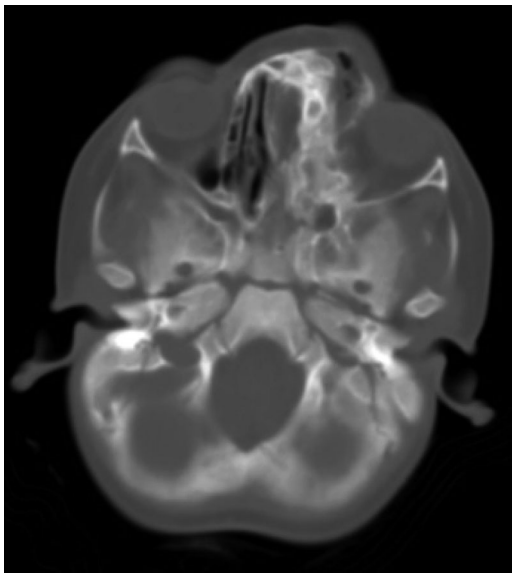

（a）

（b）

図５　症例２　小児期 CT
（a）出生時 CT：鼻部中央に径３cm 程度の過誤腫を認める。左鼻腔は過誤腫により欠損している。
（b）２歳時 3D-CT

（a）

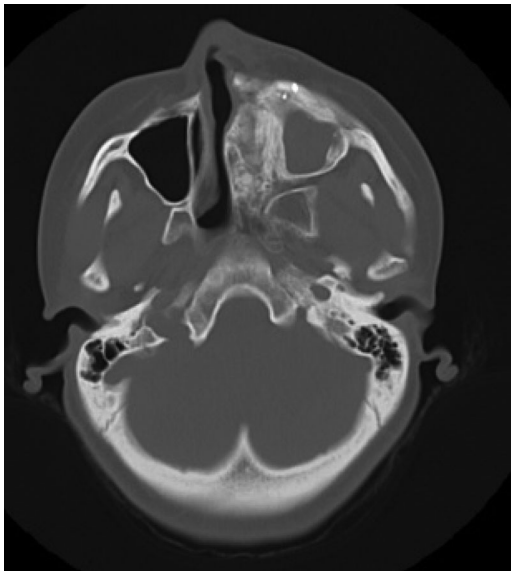

（c）

（b）

（d）

図 6　症例 2　術前所見
（a）術前側面頭部 X 線規格写真：上顎後退症および，オトガイ部のインプラントを認める。
（b）術前咬合写真：下顎左側偏位，前歯部反対咬合，臼歯部交叉咬合を認める。
（c）術前 CT：左鼻腔の欠損，右鼻腔の狭小化を認める。
（d）術前 3D-CT

クを装着し手術を終了した。

経過：術後 1 日目に覚醒させ，抜管した。抜管は問題なく行われた。同日中に顎間ゴム牽引を開始した。術後経過は良好で，術後 11 日目に退院とした。術後 1 年，上下顎の関係および咬合は改善し安定している（**図 7a, b**）。オトガイ下挿管の瘢痕は目立たない（**図 7c**）。

考　　察

オトガイ下挿管は，口腔や顔面領域の操作に干渉しない，気管切開の代替法となるものとして 1986 年に Hernández Altemir らにより報告された[1]。本法はいったん経口挿管にて気道を確保した後に，オトガイ下部の傍正中小切開より下顎骨内側面に沿って口腔底に通じる通路を作製し，気管挿管された気管チューブの遠位端を作製した通路を通じてオトガイ下に引き出

（a）

（c）

（b）

図７　症例２　術後所見
（a）術後側面頭部Ｘ線規格写真：上顎後退の改善を認める。
（b）術後咬合写真：正被蓋が得られている。
（c）術後１年，オトガイ下挿管の瘢痕（矢印）。

して気道確保を行う方法である（**図１**）。これまでおもに広範な顔面骨多発骨折の手術時気道管理法として気管切開に代わり普及してきた。気管切開には出血，皮下気腫，気胸，無気肺，気管狭窄，気管軟化症，醜状瘢痕などの合併症があるため適応には細心の注意が必要とされる[2]。一方，オトガイ下挿管の合併症は比較的まれであることが利点とされ[2]，報告されている合併症も，気管チューブの損傷，創感染，唾液瘻，粘液嚢胞，醜状瘢痕，自己抜管など比較的軽症なものである。長期の人工呼吸管理が見込まれる症例に対してはオトガイ下挿管よりも気管切開が適応となるが，そうでない場合には，手技も容易で合併症発生率も低いオトガイ下挿管は有効な手法であるとされている[3,4]。

顎矯正手術は術中に咬合を確認する必要があり，経口挿管では手術操作と干渉するため，経鼻挿管が第一選択となる。そして，咽頭弁の術後や他の解剖学的な異常により経鼻挿管が不可能な場合には，気管切開が選択されることが多かった。しかし，顎矯正手術の術後は長期の気道管理を要することは少ないため，気管切開よりもオトガイ下挿管がよい適応になるとする報告がある[5]。

また，経鼻挿管が困難な症例のみならず，経鼻挿管が可能な症例に対しても，外鼻形成術と顎矯正手術を同時に行う場合にはオトガイ下挿管が有効だったという報告がある[6,7]。Chandu らは，オトガイ下挿管で顎矯正手術を行うと，鼻口唇領域での軟部組織のねじれが最小限になり，上顎の移動に伴う鼻・口唇の形態変化をとらえやすくなること，外鼻形成術における手術操作の領域と干渉しないことなどを利点としてあげている[8]。Ramaraj らは，経鼻挿管が可能な，顎矯正手術を単独で行う症例でさえも，上顎の移動に伴う鼻口唇領域の形態変化をとらえられるメリットが大きいため，可能な限り経鼻挿管よりもオトガイ下挿管を行うほうがよい，と結論づけている[9]。これらの報告においては，オトガイ下挿管に伴う合併症は，抗生剤投与で軽快する程度の創部感染症が数例発生した以外は特に認められていない。今回，われわれが渉猟した限りでは，経鼻挿管とオトガイ下挿管の安全性・合併症についての比較研究は存在しなかった。今後，経鼻挿管と比較したオトガイ下挿管の安全性が明らかになれば，

経鼻挿管が可能な症例に対してのオトガイ下挿管の適応はさらに拡大するであろう。

今回の症例では，１例は咽頭弁の術後であり，もう１例は顔面に過誤腫が存在したことにより経鼻挿管が行えずオトガイ下挿管を施行した。さらに，事前に気管チューブを保護するための特殊なバイトブロックを用意しておくことで，抜管時の気管チューブの噛み込みを予防しつつ，不慮の片側咬合による顎位の偏位も予防できた。そして，術後にはオトガイ下挿管に伴う合併症もみられず，良好な咬合が得られた。顎矯正手術における経鼻挿管の代替法として，オトガイ下挿管が有効であったと考えられる。

ま と め

経鼻挿管が不可能なため，オトガイ下挿管で顎矯正手術を行った２症例を経験した。多発顔面骨骨折に限らず，経鼻挿管・経口挿管とも行えない状況下においては，オトガイ下挿管が有効な気道管理法になり得ると考えらえる。

文　献

1）Hernández Altemir F：The submental route for endotracheal intubation. A new technique. J Maxillofac Surg **14**：64-65, 1986

2）Schütz P, Hamed HH：Submental intubation versus tracheostomy in maxillofacial trauma patients. J Oral Maxillofac Surg **66**：1404-1409, 2008

3）Kita R, Kikuta T, Takahashi M, et al：Efficacy and complications of submental tracheal intubation compared with tracheostomy in maxillofacial trauma patients. J Oral Sci **58**：23-28, 2016

4）Das S, Das TP, Ghosh PS：Submental intubation: A journey over the last 25 years. J Anaesthesiol Clin Pharmacol **28**：291-303, 2012

5）Eisemann B, Eisemann M, Rizvi M, et al：Defining the role for submental intubation. J Clin Anesth **26**：238-242, 2014

6）Nyárády Z, Sári F, Olasz L, et al：Submental endotracheal intubation in concurrent orthognathic surgery: A technical note. J Craniomaxillofac Surg **34**：362-365, 2006

7）Lim D, Ma BC, Parumo R, et al：Thirty years of submental intubation: a review. Int J Oral Maxillofac Surg **47**：1161-1165, 2018

8）Chandu A, Witherow H, Stewart A：Submental intubation in orthognathic surgery: initial experience. Br J Oral Maxillofac Surg **46**：561-563, 2008

9）Ramaraj PN, Singh R, Sharma M, et al：Clinical evaluation of submental intubation as an alternative airway management technique in midface osteotomy. J Stomatol Oral Maxillofac Surg **120**：410-413, 2019