14 de abril de 1974 - Volumen II - Número 53

UNA MODIFICACION EN LA TECNICA DE McFEE PARA LA DISECCION RADICAL SIMPLE DE CUELLO

SERVICIO NACIONAL DE CIRUGIA ORAL Y MAXILOFACIAL
(Jefe: Doctor Sada)

● Por el Doctor F. Hernández Altemir* y con la colaboración del doctor R. Castillo Escandón**

McFee describió un nuevo tipo de incisión para la disección radical del cuello que vino a enriquecer, y nunca mejor dicho, a las ya reconocidas de Kocher (1880), Kuetter (1898), De Quervain (1900), Stieda (1901), Crile (1905), Armknecht (1906), Semken (1932), Sauerbruch (1934), Brown y McDowell (1944), Ward y Hendrick (1950), Martin (1951) y Slaughter (1955). Consiste en dos incisiones paralelas, cuya disposición es la que se ve en la figura 1. Los resultados estéticos que con ella se logran la hacen muy indicada en mujeres, y su utilidad se ha visto en pacientes que habían sido sometidos a irradiaciones previas al acto quirúrgico, ya que el diseño del colgajo permite su irrigación a través de sus pedículos anterior y posterior, con lo cual el riesgo de necrosis e infecciones subsiguientes, que llevan a dehiscencias del colgajo y a la exposición más o menos aparatosa de los vasos carotídeos, sin duda es más difícil. Su empleo puede ofrecer dificultades técnicas para el que no posea un entrenamiento adecuado y ello ha hecho que este tipo de incisión se considerara —cómo no— ideal para obtener una exposición adecuada y efectuar, con garantía oncológica, una disección radical en sus diversos tiempos y límites.

Con la técnica de McFee para la disección radical de cuello, se trata de erradicar las metástasis cervicales del cáncer de la región maxilofacial en enfermos que habían sido sometidos previamente a irradiaciones "in situ" o regionales, aparte de otros casos, como en el de cáncer de zonas aún no relacionadas con las estructuras óseas —al menos clínicamente—, como pueden ser el cáncer de suelo de boca, bordes y dorso de lengua, labio inferior, mejilla, etcétera. Su empleo ha sido favorable en nuestras manos, no habiéndose comprobado en las revisiones clínicas incidencias de recidivas a nivel cervical superiores a las conseguidas con respecto a técnicas habituales del Servicio Nacional de Cirugía Máxilo-Facial, que dirige el doctor V. Sada, tales como las disecciones radicales que parten de la incisión de Schobinger, cuyas ventajas e inconvenientes no es el momento de referir, si bien el hecho de su empleo casi sistemático en el servicio nos habla más bien de sus cualidades, sobre todo en caso de comandos o

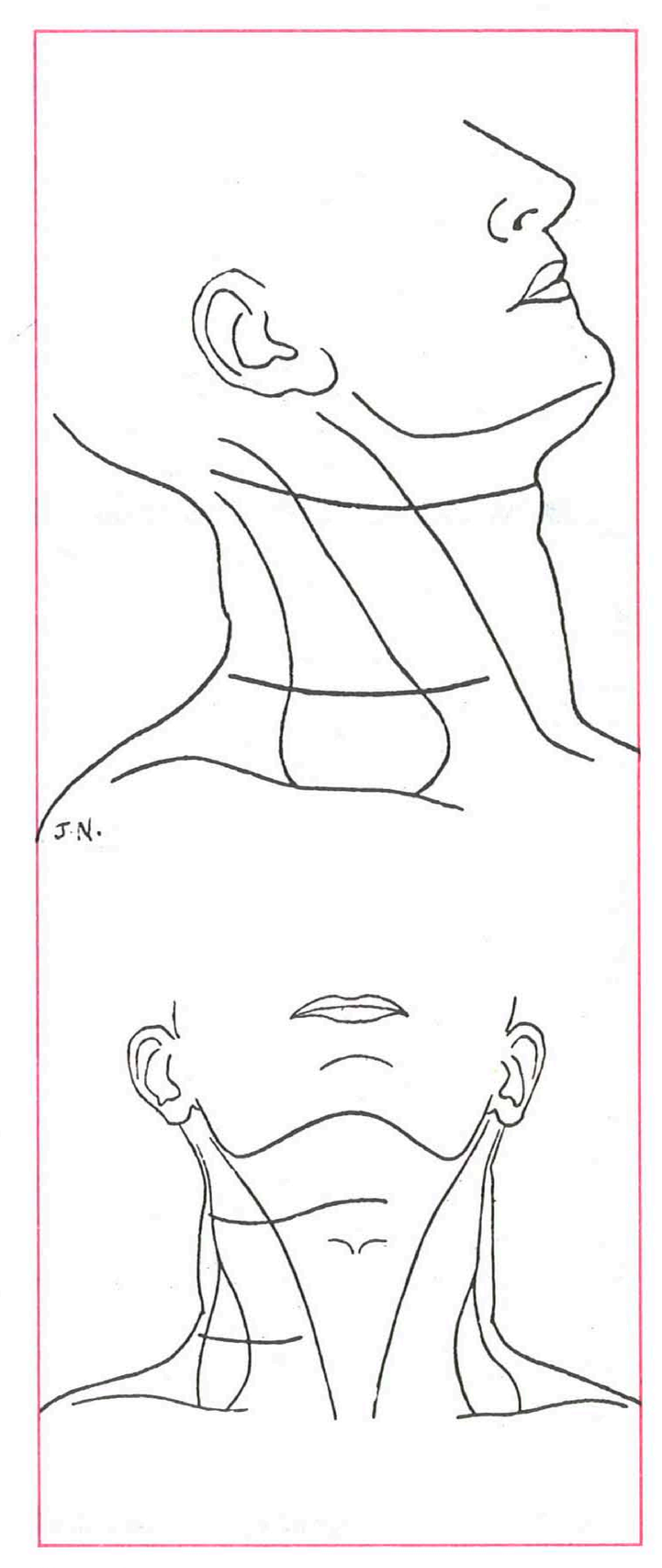

Figura 1.

* Médico adjunto del Servicio Nacional de Cirugía Oral y Maxilofacial.

** Jefe clínico del Servicio Nacional de Cirugía Oral y Maxilofacial.

disecciones radicales en pacientes no irradiados previamente. El hecho de ser el cuello un órgano con una clarísima definición anatómica de sus estructuras hace que el tratamiento quirúrgico de las sospechadas o evidentes metástasis cervicales se haya podido racionalizar no sólo en su aspecto anatómico, sino, lo que es más importante, en sentido anatomopatológico, causa por la cual se ha logrado una sistemática de disección con límites precisos la mayoría de las veces para pensar que hacemos una terapéutica quirúrgica completa. Es un hecho que no se pueden sistematizar las terapéuticas. Cada enfermo debe ser valorado individualmente y, reunidas las características del caso, se decidirá a realizar una u otra técnica, si bien se puede tener una normativa que nos sirva de pauta.

McFee, una vez que diseña su colgajo, lo talla de manera tal, que inmediatamente lo individualiza del que será bloque de disección, procediendo a continuación a extirparlo, con arreglo a la sistemática que el lector conoce.

Si bien el concepto del colgajo descrito por McFee es el mismo que nosotros tenemos, las incisiones que preconizamos para nuestra modificación se superponen más a las descritas por Grillo y Edmunds, que aparecen trazadas en las figuras 2 y 2 a. La incisión superior es submentomandibulomastoidea, terminando dos centímetros por detrás de ésta. La inferior es supraclavicular, de concavidad caudal; se inicia sobrepasando ligeramente el inicio esternal del músculo esternocleidomastoideo, y su distancia media, con respecto a la clavícula, es de unos dos centímetros; finaliza sobrepasando dos o tres centímetros el borde anterior del músculo trapecio.

Técnica: Con el paciente bajo anestesia general, con intubación predominantemente nasotraqueal, contralateral al lado a intervenir, o bien con tubo orotraqueal, saliendo por la comisura del lado opuesto al de la intervención, con el paciente en decúbito supino, lavamos el campo, señalando con tinta el trayecto de las dos incisiones. Disponemos la cabeza y cuello en la posición habitual para este tipo de intervenciones y protegemos la piel con "steril drape", limitando con los paños el campo quirúrgico. Para eliminar ciertas dificultades de orientación anatómica, que surgen a nivel de lo que debiera ser el límite posterior del bloque de extirpación, y que corresponden al borde anterior del trapecio, aproximadamente en su tercio medio, por encima de la salida del nervio espinal, donde se cruza con el elevador de la escápula y el músculo esplenio, marcamos el trayecto del borde anterior del trapecio, como decíamos antes, haciendo un sobrehilado a nivel cutáneo con seda atraumática de dos o tres ceros. Las zonas de menos visibilidad directa corresponden precisamente a los bordes anterior y posterior, respectivamente, del bloque; por otro lado, los de menor significado oncológico. De esta forma, al manejar el colgajo, ya sin relaciones profundas, tenemos un recuerdo difícilmente borrable de las dos regiones a que antes aludíamos y que tienen gran importancia en sentido orientativo durante el desarrollo de los distintos tiempos de nuestra modificación. La disección del bloque puede hacerse comenzando por la incisión superior o por la inferior. Ahora bien, preconizamos el trazar con el bisturí una sola de las incisiones, para progresar por ella hasta que se considere que se ha conseguido llevar prácticamente a término la disección superior o la inferior, de forma tal, que teóricamente, cuando de manera individual se han hecho las disecciones, el bloque de extirpación haya quedado individualizado de sus relaciones profundas y de sus límites anterior y posterior, respectivamente. Como idea fundamental, consideramos el avanzar hacia la profundidad, una vez realizada cualquiera de las incisiones, de tal modo que todos los elementos que se encuentren en una misma superficie deben ser seccionados sin individualizar los planos; así realizadas las cosas, el esquema de la sección superior o inferior de los bordes del futuro bloque de extirpación (y véase que decimos sección y no disección) pudiera parecer como hecho de un solo trazo de bisturí que hubiera roto la continuidad de to-

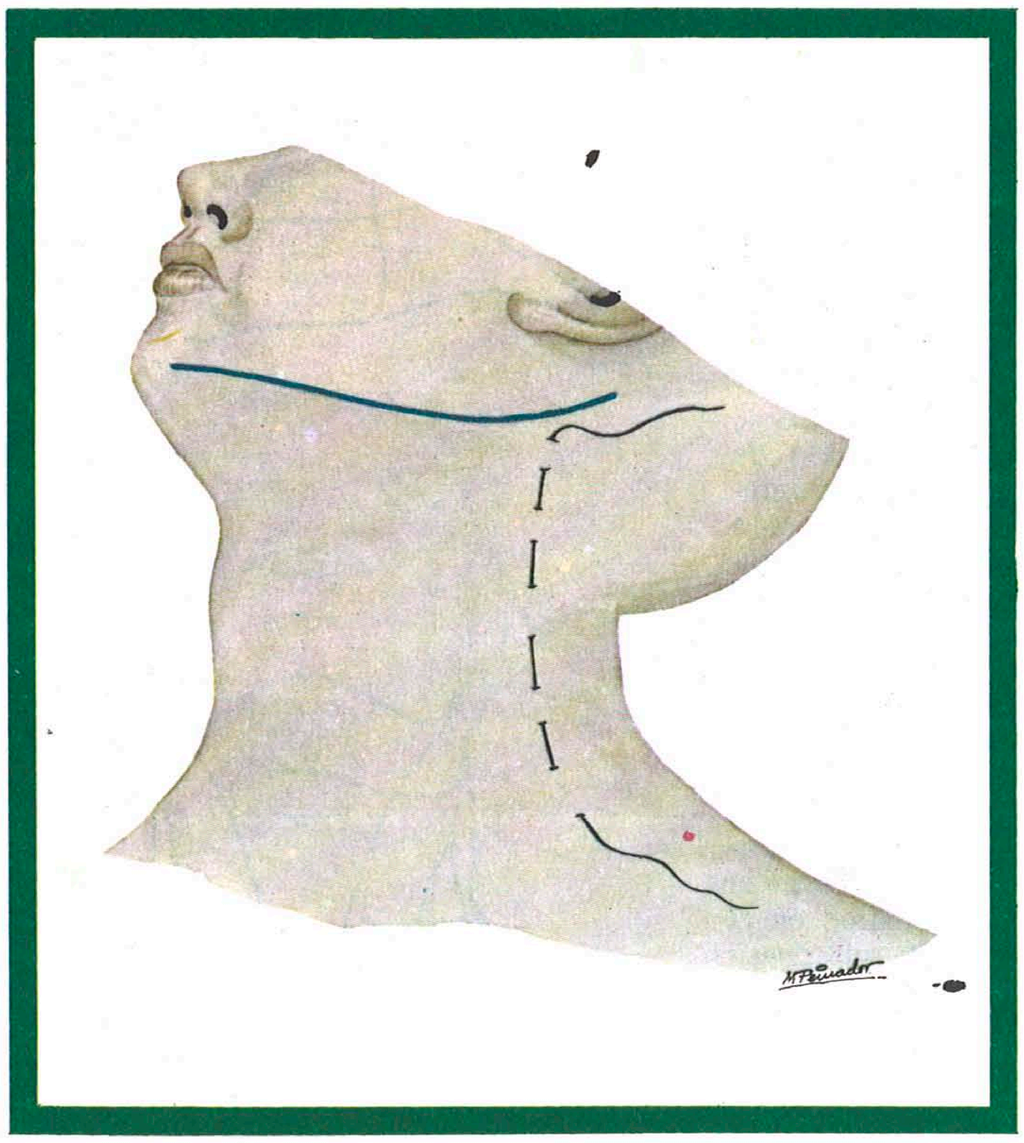

Figura 2.

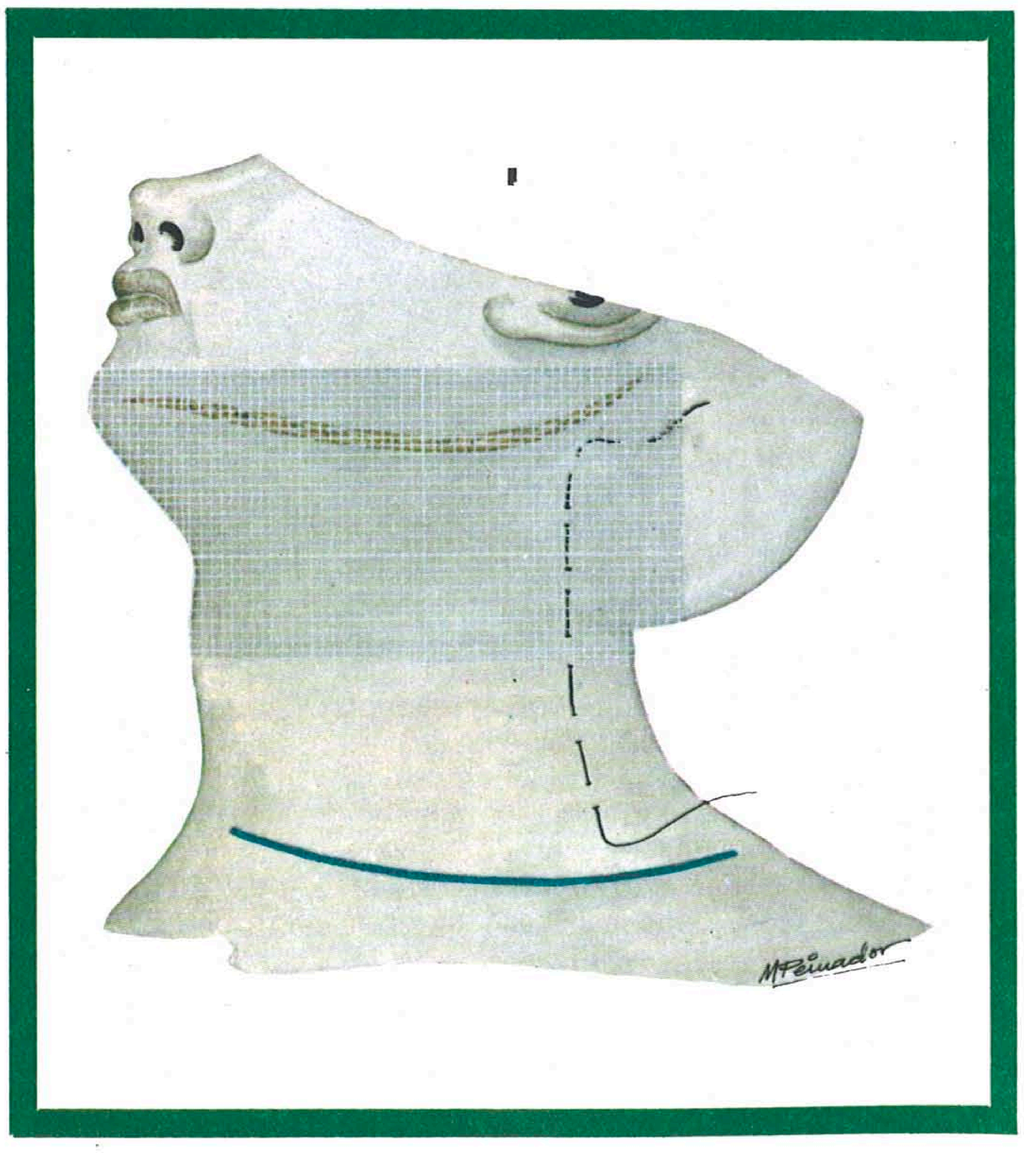

Figura 2a.



Figura 3.

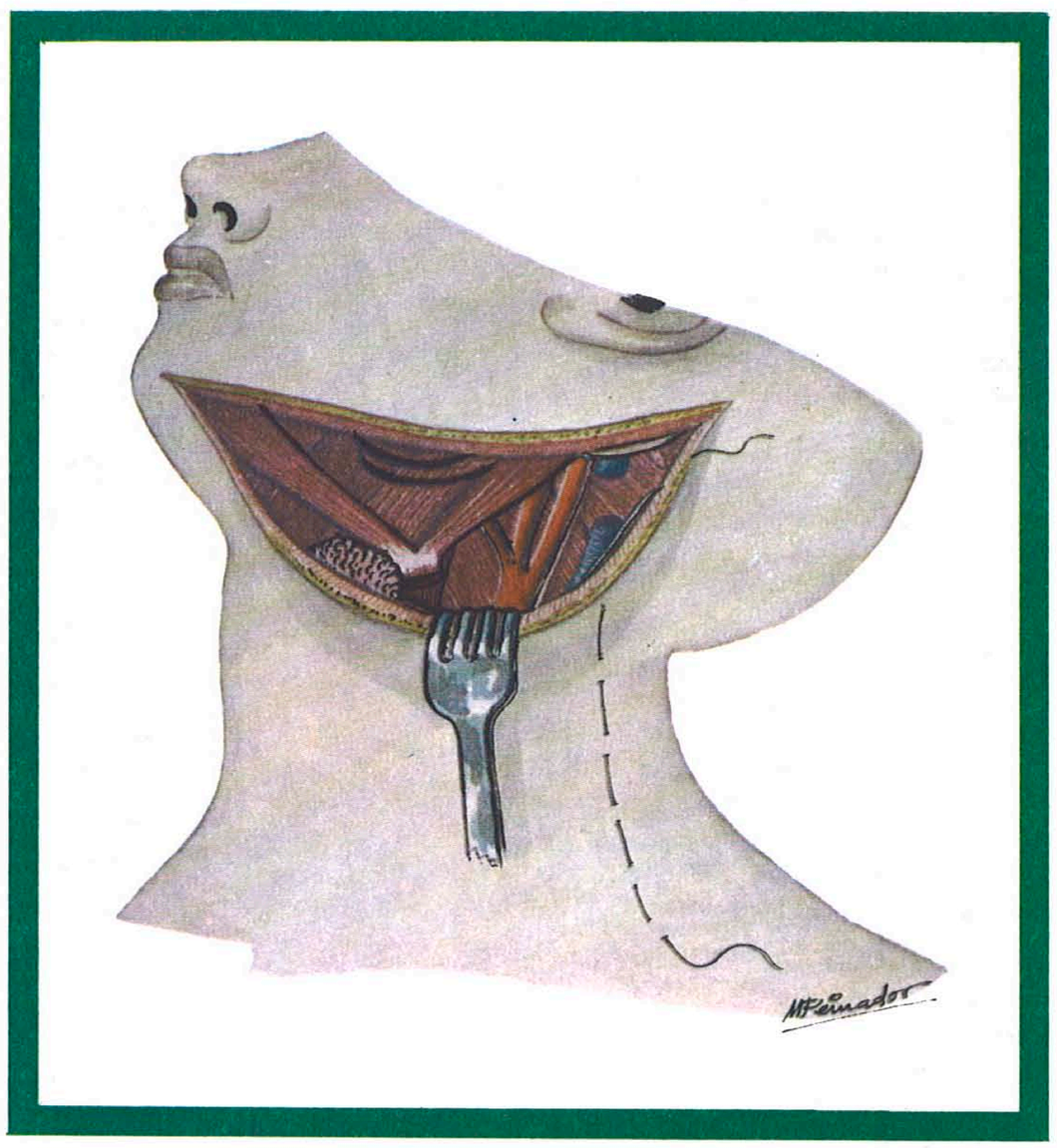

Figura 4.

dos los planos implicados en el corte, desde la piel hasta el profundo de los vasos carotídeos, nervio vago, músculos escalenos, etcétera. Es lógico esperar a terminar la disección superior o la inferior antes de hacer una nueva incisión, pues si así actuáramos, sin duda haríamos perder riego al colgajo cutáneo, al que con nuestra técnica tratamos de traumatizar al mínimo.

Por seguir una sistemática descriptiva, y por ahora sin otras razones importantes, vamos a iniciar nuestra técnica por la sección superior (figura 2). Incidimos piel, tejido celular subcutáneo, músculo cutáneo del cuello, identificamos, ligamos y seccionamos la vena yugular superficial dorsal, así como el nervio auricular mayor, dejando al descubierto la fascia cervical común, exponiéndola a lo largo de todo el trayecto de la incisión, siendo preciso antes seccionar la cola de la parótida y la vena parotídea superficial; identificamos o no, según el caso, el ramo marginal maxilar a nivel de los vasos faciales, ayudándose, si así fuera, de la clásica maniobra de Hais Martin, cita obligada en las descripciones de los diferentes autores sobre disección radical de cuello, y a la que se debe prestar atención en su justa medida, sacrificando el ramo marginal en cuanto exista la menor sospecha de no actuar de manera estrictamente oncológica. A continuación seccionamos en su totalidad el músculo esternocleidomastoideo, la vena retromaxilar y la porción angular de la fascia cervical 9 (tabique interglandular), la vena facial ventral, visualizándose el músculo digástrico desde sus inserciones mastoideas, siguiéndolo hacia delante, para, una vez identificada y seccionada la arteria facial, descolgar la glándula submaxilar, anclada en su polo posterior por dicha arteria, y en su parte alta por el conducto de Warton, junto con los ganglios linfáticos submaxilares dorsales, medios y ventrales; dejando en la profundidad, si está indicado, el nervio lingual, el músculo hiogloso y el estilogloso, seccionamos el músculo milohioideo, lo más cerca posible de su inserción mandibular, por el hecho de que, al declinarlo hacia abajo, arrastramos de una manera más cierta los ganglios linfáticos submaxi-

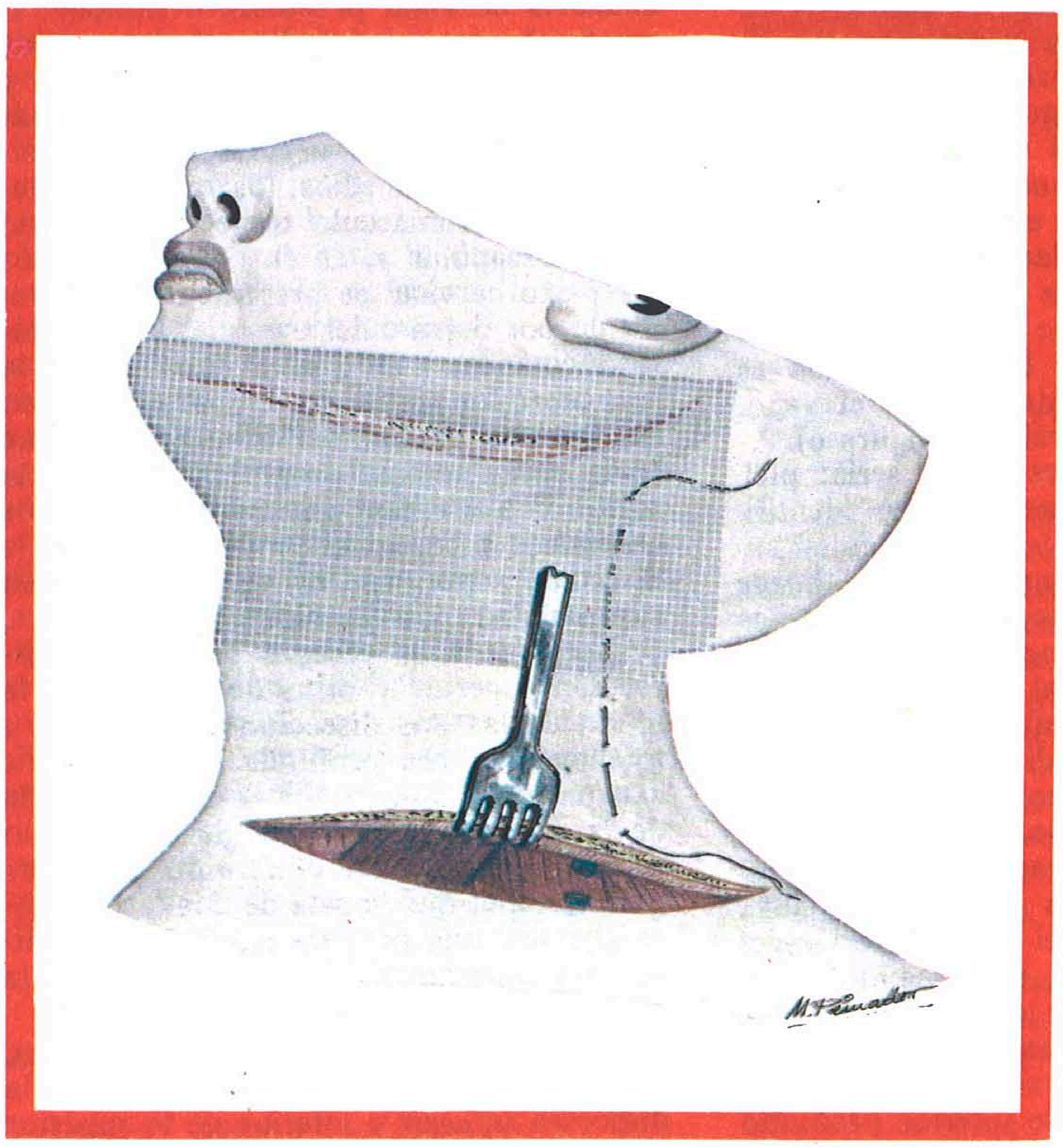

Figura 5.

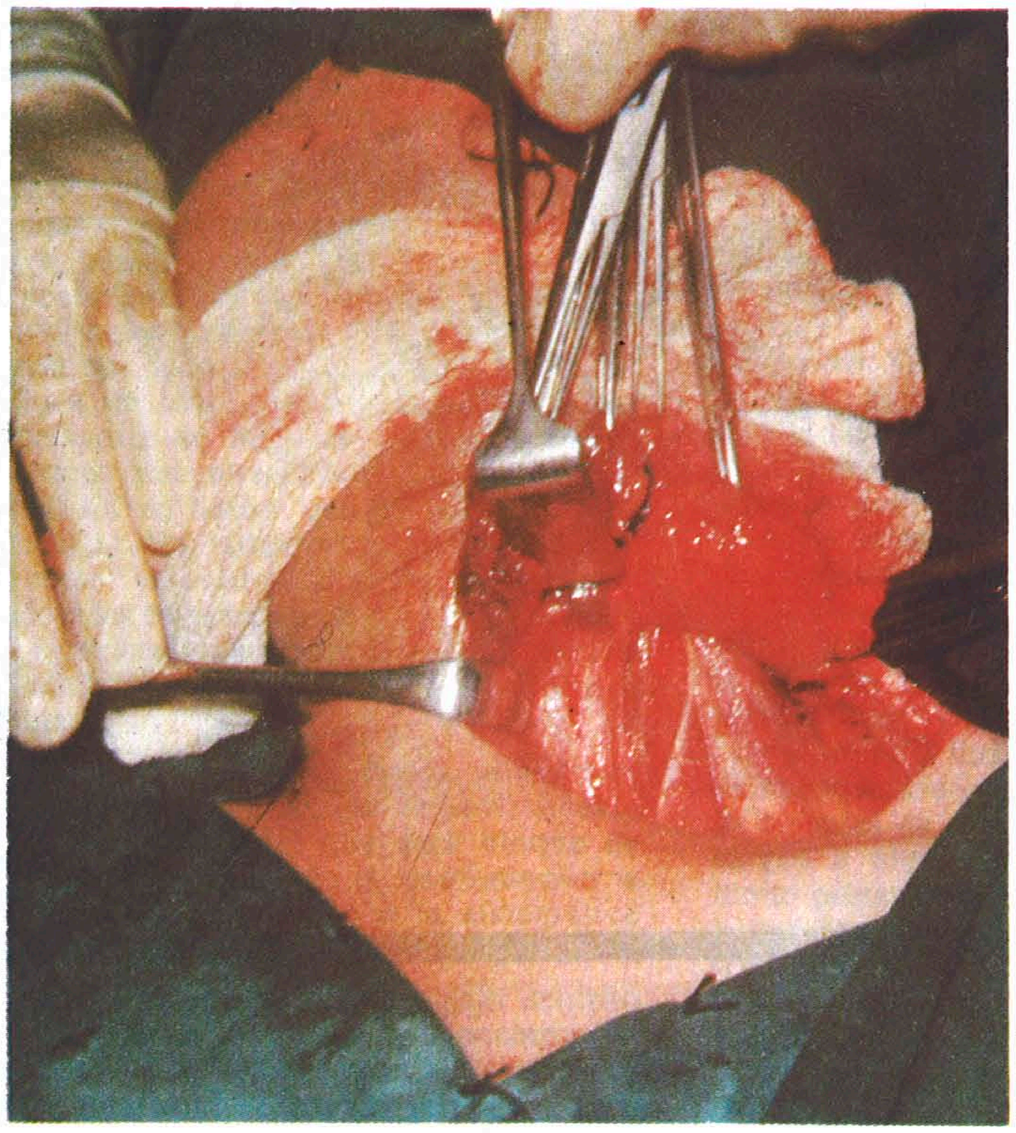

Figura 6a.

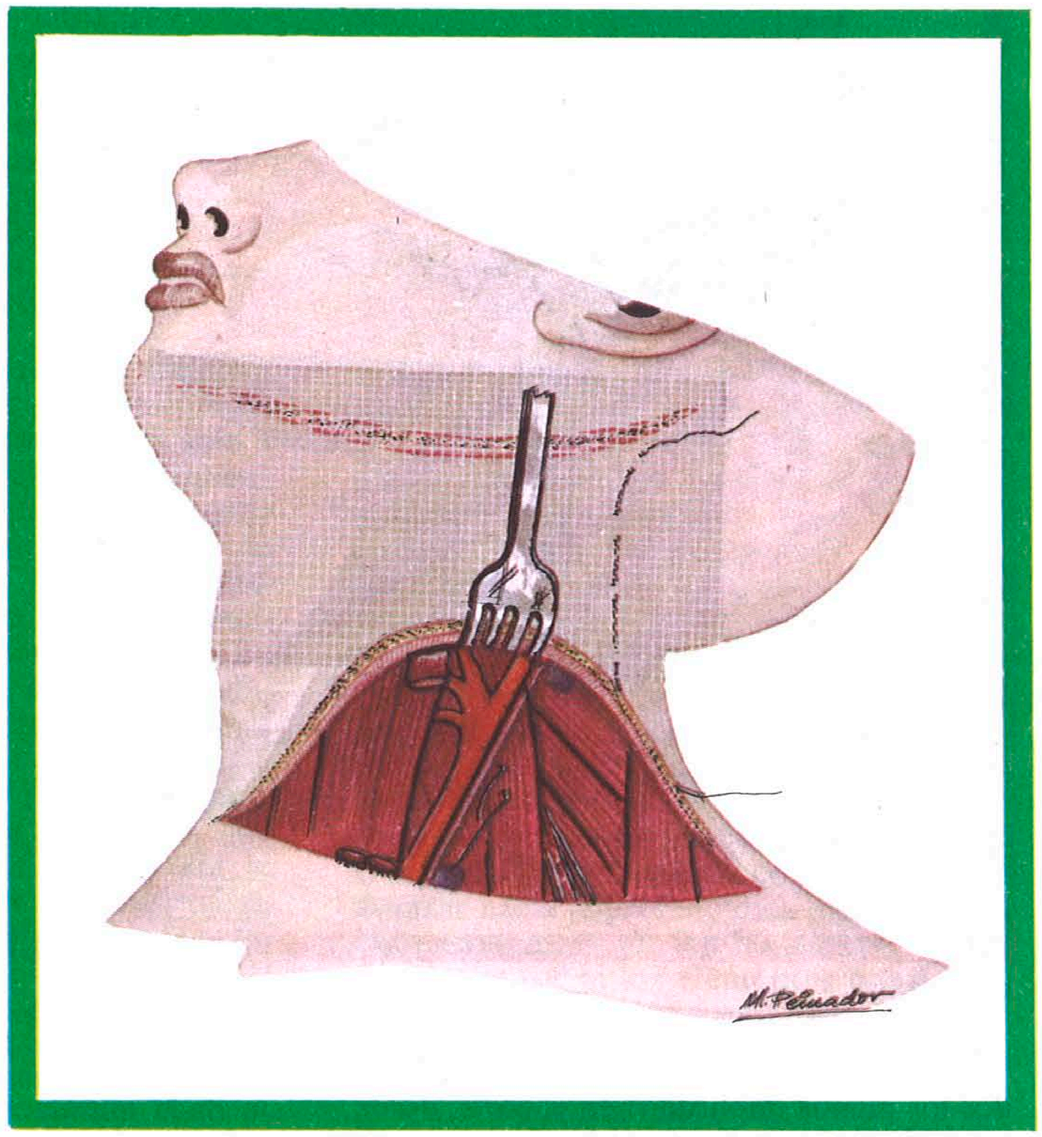

Figura 6.

lares ventrales. Es preciso en muchas ocasiones sacrificar tanto estas estructuras como el músculo digástrico, entrando a formar parte del bloque. La sección del músculo digástrico a nivel submental puede ser también la regla, ya que el actuar así nos facilita el examen de la región submental del lado tratado (figura 3). Rechazando hacia arriba y afuera el musculo digástrico a nivel de su tercio mastoideo, identificamos, previa sección de la arteria occipital, la vena yugular interna, que disecamos someramente a nivel inmediato superior al que marca la apófisis transversas del atlas; sacrificamos igualmente, el nervio espinal. Con pinzas "ad-hoc" tomamos el borde más profundo, conseguido en la sección-disección superior, el que será el superior interno del bloque, todo a lo largo de él, para progresar hacia caudal lo más posible, siempre por debajo de la aponeurosis cervical profunda, hasta identificar el nervio hipogloso, sobrepasar la bifurcación carotídea, en la línea media, llegando en la parte anterior hasta el hioides, y en la posterior, traccionando conjuntamente del espinal y de la yugular interna, ya seccionadas, hacia abajo, dejando ver el músculo esplénico, seccionando las fibras del nervio occipital menor, auricular mayor, cutáneo cervical, accesorio, con sus raíces cervicales, a lo largo e inmediatamente por delante del músculo trapecio (figura 4). Con esto queda prácticamente finalizada la liberación del polo superior del futuro bloque. Colocamos una compresa húmeda en la zona tratada, pasando a realizar el segundo gran tiempo de la intervención (figura 2-a), que comienza con el trazado de la incisión inferior (figura 5), y por la que progresaremos, con el mismo criterio que en la superior, seccionando e identificando en su totalidad los elementos comprendidos en el mismo plano, con un sentido estricto eminentemente hacia la profundidad, a buscar el plano de la aponeurosis cervical interna, cuyo límite profundo es el plano de la carótida común, el vago, frénico y músculos escalenos (figura 6).

La sistemática de esta fase sería: piel, tejido celular subcutáneo, cutáneo, identificación y sección de la vena yugular superficial, exposición manifiesta del borde anterior del trapecio, sección de los ramos claviculares del esternocleidomastoideo, de la aponeurosis cervical media, identificación y sección del músculo omohioideo, cerca de la clavícula; disección somera de la yugular interna, identificando el nervio vago antes de ligar y seccionar la vena. Se rechaza la grasa supraclavicular, progresando hacia arriba lo más alto posible, siempre por delante del borde anterior del trapecio, identificando, seccionando y sobrepasando el nervio espinal. Una vez dispuestas así las cosas, con pinzas "ad hoc" (nosotros empleamos Alix medianos), tomamos el borde inferior profundo de lo que será bloque de extirpación; traccionando hacia craneal y afuera, caminamos en superficie por debajo de la aponeurosis cervical profunda e inmediatamente por encima del plano de la carótida primitiva, nervio vago, nervio frénico y músculos escalenos. Es obligado seccionar en este trayecto los nervios supraclaviculares dorsales y medios, los ramos musculares para el músculo trapecio, el nervio dorsal escapular y, en fin, cuantos ramos del plexo cervical se presenten inmediatamente por delante del trapecio. El sobrehilado cutáneo, a este nivel, nos marca la ruta aproximada a seguir. Traccionando del vientre caudal del omohioideo, que antes seccionamos, progresamos hacia la región hioidea por encima de los vasos carotídeos a buscar el límite inferior de la disección superior. Una vez alcanzado en su totalidad con maniobras combinadas, proyectadas unas veces a partir de la disección superior y otras de la inferior, la unión de las dos disecciones libera en su totalidad la cara profunda del bloque de extirpación, limitado por la cara profunda de la aponeurosis cervical de este mismo nombre. Queda así concluido el tercer gran tiempo, que consta de dos fases independientes, una primera a partir de la disección superior y otra que comprende la realizada a partir de la incisión inferior.

Para sistematizar aún más la técnica, hemos buscado como límite superior de la disección inferior e inferior de la superior el que resultaría del trazado de una línea

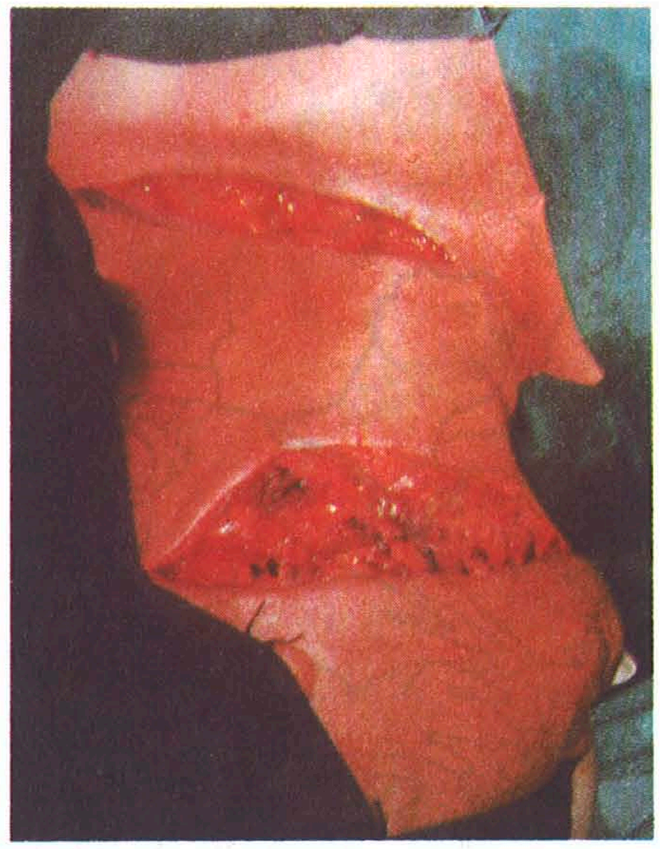

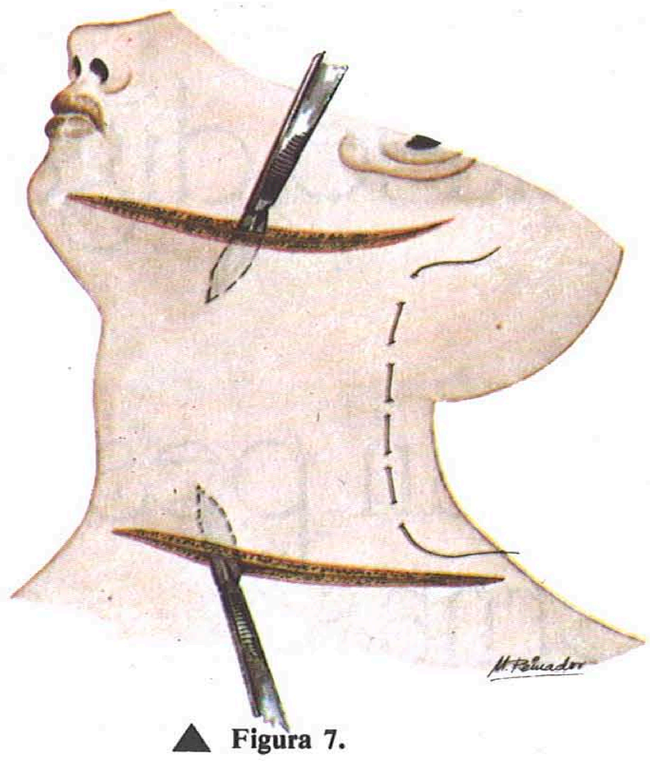

▲ Figura 7.

▲ Figura 8b.

◀ Figura 7a.

que, viniendo desde el asta mayor del hiodes del lado que tratamos, pase inmediatamente por encima de la bifurcación carotídea. Este límite se sobrepasará indistintamente por arriba o por abajo, según las características del caso, y será en esa zona donde se verifique la tunelización completa. Colocamos una compresa húmeda entre la cara cervical expuesta de la disección y la profunda del bloque, con el fin de aislar a éste de la zona cruenta. Se inicia ahora la cuarta fase, la de la liberación del colgajo cutáneo que cubre el bloque, y que se puede iniciar tanto a nivel superior como inferior (figura 7), sorprendiéndonos desde el primer momento su fácil separación, tanto si dejamos incluido en el puente el cutáneo del cuello, como si no, dependiendo el hacerlo de la nomenclatura oncológica del caso. La hemorragia es escasa durante el tallado del colgajo. Conseguida su liberación total del bloque, se puede dar por terminada la cuarta fase de la intervención, pudiéndose enuclear la pieza. La sistemática o, mejor dicho, la progresión de la disección inferior nos la marcan el músculo omohioideo por delante, el borde anterior del trapecio por detrás y, en la profundidad, el plano de la carótida y nervio vago con los músculos escalenos, actuando de férula profunda del bloque la aponeurosis cervical interna. Se revisa la hemostasia, lavando abundantemente el campo operatorio. Colocamos dos drenajes para aspiración continua, uno submaxilar y otro supraclavicular (figura 8), con salidas individuales a nivel subcutáneo subclavicular. Cerramos por planos, colocando un vendaje ligeramente compresivo, que no rodee el cuello y que mantenemos cuarenta y ocho horas, lo mismo que los drenajes. A los cinco o seis días retiramos un punto sí y otro no y, alrededor de los ocho, el resto (figura 9).

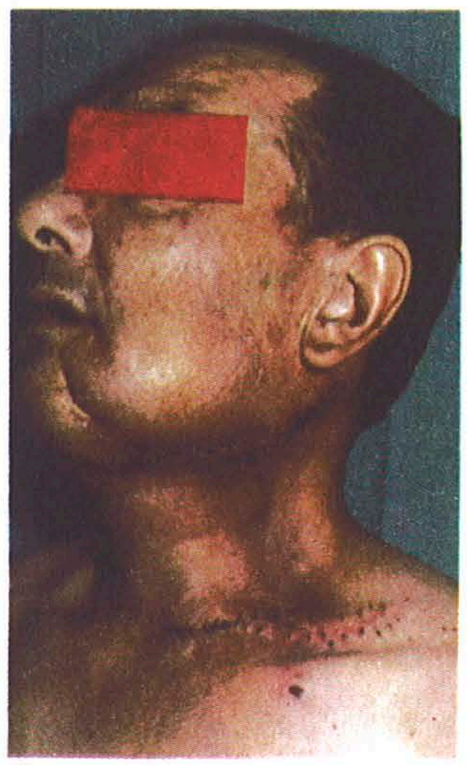

▲ Figura 9.



Figura 8. ▶

CONCLUSIONES

1. Con nuestra modificación, las dificultades técnicas no han sido mayores que con el proceder habitual de McFee, e incluso personalmente creo que su ejecución resulta más fácil. La explicación de esto la basamos en el hecho de que con nuestra técnica controlamos precozmente los grandes casos, y quizá esto ya nos hace trabajar con más confianza.

2. Mantenemos, durante prácticamente todo el tiempo que dura la liberación del bloque, la piel del colgajo en su lugar habitual, con lo cual sus condiciones de riego son excelentes, así como su temperatura.

3. No sometemos a la piel del colgajo a tracciones directas, como ocurre en el McFee habitual, ya que éstas las apoyamos en los bordes profundos, superior e inferior, del bloque.

4. Mantenemos los límites oncológicos de manera estricta, ya que la piel del colgajo, por arriba, y la aponeurosis cervical profunda, por abajo, ferulizan la pieza operatoria.

5. La separación del colgajo se hace fácilmente y sin apenas hemorragia.

6. La exposición del campo quirúrgico es menor que con cualquier otro procedimiento.

7. Es indistinto técnicamente el iniciar la disección por la incisión superior que por la inferior y sólo al final de la tercera fase o de la tunelización del bloque es preciso simultanear la disección superior con la inferior. Consideramos importante el completar al máximo las disecciones superior e inferior, respectivamente, de tal manera que la unión de ambas se haga de una forma insensible.