UNA MODIFICACION TECNICA DE LA TRAQUEOSTOMIA

NOMBRE Y APELLIDOS DEL AUTOR: Dr. Don Francisco Hernández Altemir

LOCALIDAD: Zaragoza

AÑO DE LA IMPRESION: 1991

EDITADO POR EL AUTOR EN: Calle Fray Luis Amigó, 8, planta o, letra B

IMPRESO: Copisteria Kronos, C/ Serrano Sanz, 6 Zaragoza

MARCA DE LA FOTOCOPIADORA: Kodak

NUMERO DE SERIE: 501-8031.

NUMERO DE DEPOSITO LEGAL: Z-2670-91

UNA MODIFICACION TECNICA DE LA TRAQUEOSTOMIA

Dr. Don Francisco Hernández Altemir

Introducción

Nuestra experiencia clínica y quirúrgica, en Cirugía Oral y Maxilofacial, nos ha venido a determinar, que la traqueostomía, que suele precisar el enfermo afecto de patología oral y maxilofacial, es diferente a la que habitualmente diseña el Otorrinolaringólogo, concretamente en la cirugía radical de la laringe. El Otorrinolaringólogo interrumpe drásticamente y de forma permanente, la continuidad de la tráquea con las vías aerodigestivas en ese tipo de cirugía. Este hecho tan frecuente hace o al menos a nosotros así nos parece, que a veces no caigamos en la cuenta que la concepción, cuidado e incluso filosofía de la traqueostomía en la que no se rompe la continuidad del conducto traqueal y por tanto su relación con la laringe y las vias aerodigestivas superiores necesariamente a de ser diferente.

El Cirujano Oral y Maxilofacial, la mayoría de las veces realiza traqueostomías temporales, que no rompen la continuidad laringotraqueal. Esto determina una serie de hechos, que para no extendernos podemos minimizar, casi en una sóla frase, el enfermo con patoloía oral y maxilofacial traqueotomizado tiene mayores riesgos de aspiraciones que el enfermo laringuectomizado total, con todo lo que ello supone de inconvenientes para el enfermo maxilofacial, en el que como decíamos se ha diseñado e indicado una traqueostomía temporal. Este hecho resulta fundamental y es preciso no perderlo de vista, lo mismo que es conveniente que nuestro enfermo maxilofacial pueda hablar lo antes posible incluso estando traqueotomizado. Para evitar al máximo las posibilidades aspirativas y la falta de la capacidad de hablar, es lo que nos ha hecho desarrollar una nueva técnica de traqueostomía.

Material y Métodos

Sin pretender describir la técnica de la traqueostomía, vamos a puntualizar algunas pequeñas diferencias con la técnica habitual de la traqueostomía en nuestra especialidad. Colocamos al enfermo en decúbito supino, con la cabeza en hiperextensión elevando el dorso de la mesa de operaciones unos 30º con respecto a la porción caudal de la misma. Vamos a entender que la traqueostomía se realiza bajo anestesia general con el paciente intubado previamente por vía oral o nasal.

Marcamos una incisión habitualmente horizontal en la parte media del espacio comprendido entre el cartílago cricoides y la depresión supraesternal. La incisión cutánea sobrepasara en su trayectoria horizontal el borde interno del musculo esternocleidomastoideo a ambos lados. Una vez seccionado el músculo cutáneo del cuello, se realiza la búsqueda del plano traqueal, verticalmente, sin abandonar la línea media, mediante disección fundamentalmente roma con tijeras, controlando con meticulosidad la hemostasia, ligando preferentemente los escasos vasos que cruzan la región pretraqueal. Separados los musculos infrahioideos, siempre en la línea media, se visualiza la fascia pretraqueal. Nunca está de más el haber ido palpando previamente para ver si nuestro acceso nos lleva a la tráquea. La disección vertical y media evita la mayoría de los vasos venosos y las que aparecen preferimos ligarlas a coagularlas. El istmo del tiroides, cuando no vamos a realizar cirugía oncológica, habitualmente lo respetamos rechazándolo hacia el 3º ó 4º anillo traqueal, pero en el caso de la modificación que estamos exponiendo habitualmente lo aislamos, pinzándolo y seccionandolo, lo que facilita la exposición traqueal y la retracción del tiroides, si es que se superponía sobre la tráquea. De esta forma quedan ampliamente expuestos los primeros cuatro anillos traqueales. Infiltramos la mucosa traqueal con un anestésico local tipo xilocaina al 4% a través de la tráquea, antes de proceder a

su incisión para evitar estimulaciones reflexógenas que se manifiestan en forma de accesos de tos, incluso con el enfermo sedado o dormido y más claro, si la traqueostomía se estuviera haciendo bajo anestesia local.

Se identifica por palpación el cartílago tiroides y tambien por visión directa el cricoides, para así poder diseñar nuestro traqueostoma en el espacio comprendido entre el 2º, 3º y 4º anillos traqueales. Habitualmente dibujamos una H, con las ramas más cortas hacia el cricoides y las más largas en dirección caudal. La porción horizontal de la H, que se superpone claro es longitudinalmente a al trayecto traqueal, se dispone entre el 2º y 3º cerca del ecuador de la tráquea a ambos lados. Con una pinza de Allis prendemos el anillo traqueal inmediatamente superior, esto es habitualmente el 2º y diseñamos con el bisturí las dos ramas superiores de la H. Con un punto de seda intentamos marsupializar esta solapa dejando una vez anudado un sobrante generosos de seda. A continuación incindimos las ramas inferiores de la H, que se extenderan hasta el 4º anillo traqueal. De la misma forma mediante un punto marsupializamos la solapa inferior. Esta es la sistemática del traqueostoma si la calidad del cartílado lo permite, ya que cuando se trata de cartílagos traqueales muy calcificados lo mejor es eliminar los cartílagos que hemos diseñado hasta conseguir un traqueostoma similar al que deberíamos haber realizado si se hubiera podido dibujar la H.

Sin duda, hasta aqui las diferencias más notables con la traqueostomia convencional, han sido el hacer una incisión cutánea mayor de lo habitual, el sacrificar casi de forma sistemática el istmo del tiroides y por último el conseguir sin duda un traqueostoma mayor con la finalidad que a continuación expondremos.

Conseguido esto, elegimos dos cánulas tipó Rusch con baloncito de baja presión, una del tamaño adecuado a la luz traqueal, en el adulto oscila alrededor del nº 8 que dispóndremos en la parte

inferior del traqueostoma de la forma habitual a como se coloca una cánula traqueal, se insuflará el manguito y se colocaran los dispositivos ventilatorios. Deberá haber quedado una porción del traqueostoma libre, este espacio es el que vamos a aprovechar para insertar ahora la segunda cánula, que como decíamos es de menor calibre y que vamos a dirigir hacia la laringe, insuflando tambien el manguito de baja presión; la conectaremos a un colector de secreciones. La incisión cutánea la aproximaremos en sus partes más periféricas y aproximaremos el resto de la incisión sin pretender un cierre muy preciso precisamente para evitar enfisemas. La cánula inferior la fijamos a la piel y la superior en la que habremos quitado el soporte o al menos lo habremos modificado para que no se superponga al de la cánula inferior procedemos de la misma manera (Figs. 1, 2, 3 y 4).

Actuando de esta forma hemos conseguido que la cánula superior sirva de drenage de las vías superiores y la inferior actua como cánula convencional.

Cuando el traqueostoma no permite el paso de una cánula traqueal maleable tipo Rusch, hemos conseguido buenos resultados instalando en la porción superior de la luz traqueal, una sonda de Foley a la que le recortamos la porción que sobresale del manguito insuflado. La sonda tiene la misma misión que le hemos otorgado a la cánula superior o que denominamos cánula de drenage de las vías superiores laringotraqueales y en la práctica orofaríngeas y a veces digestivas altas, como el uso nos demuestra (Fig. 5 y 6).

En otras ocasiones hemos independizado el traqueostoma principal de otro más pequeño a nivel del 2º anillo traqueal que es donde insertamos nuestro drenage superior.

El drenado se puede hacer por acción de la gravedad o incluso mediante aspiraciones. Tambien se puede emplear la cánula para hacer lavados del tramo superior, sin riesgo de aspiración ya que el manguito de la verdadera cánula traqueal lo mantendremos insuflado.

La cánula superior la podemos emplear aplicándole una corriente de aire para que el enfermo pueda iniciarse en el habla, con todo lo que ello representa.

En la Fig. 7, pueden verse las cánulas posicionadas.

Indicaciones

Sin entrar en otras posibles aplicaciones fuera del campo de la Cirugía Oral y Maxilofacial, consideramos que nuestra modificación técnica de la traqueostomía tiene aplicación fundamentalmente en enfermos que van a ser sometidos a cirugía oncológica de la región glosofaríngea, ya que son este tipo de enfermos, los que van a sufrir mayores disfuncionalismos, con el riesgo que todos sabemos corren estos pacientes en el calvario postquirúrgico, mejor o peor tolerado y llevado pero casi siempre tormentoso.

Normalmente el resecado amplio de las estructuras glosofaríngeas es incapaz de dirigir sus propias secreciones a la vía digestiva o expulsar las flemas, coágulos, etc. Con nuestro procedimiento la cánula superior, a la que con toda intención hemos denominado cánula de drenage, facilita la autoclisis de la orofaringe y se pueden incluso como decíamos antes hacer aspiraciones cuidadosas de las vías superiores y zonas endolaríngeas y supraglóticas.

Tambien hemos observado que si a esa cánula superior, le adaptamos un flujo de aire, le permite al enfermo articular palabras, con lo que anímicamente tambien mejora, al ver que se puede relacionar más fácilmente.

Consideraciones

Se precisa una mayor incisión y un traqueostoma más amplio. No obstante desde que hacemos esta técnica, no sólo no hemos visto mayores inconvenientes, sino todo lo contrario, ya que al intentar ser esquisitos en el desarrollo de nuestro procedimiento, hemos observado que planteamos la traqueostomía, si cabe de forma más seria.

No hemos observado, aunque nuestra experiencia es aún pequeña, mayor incidencia de estenosis traqueales al ser mayor el traqueostoma, claro que tampoco las teníamos en la traqueostomia c onvencionaL

Ha sido necesario mentalizar e instruir al personal médico y ATS y ya se sabe que siempre lo novedoso y más en medicina puede resultar estresante (así cabe pensar, que si manejar un enfermo traqueotomizado con una sóla cánula puede resultar ya de por sí problemático, el hacerlo ahora con dos, teóricamente parece que las dificultades se multiplican, cuando la realidad nos demuestra lo contrario).

El traqueotomizado oral y maxilofacial con nuestro procedimiento presenta menos complicaciones pulmonares, como era nuestro objetivo.

Los cambios de cánula, si la técnica se hace adecuadamente, no difieren de los que se hacen con la traqueotomía convencional, si bien, aconsejamos colocar habitualmente primero la cánula inferior, insuflar el manguito y luego extraer la superior. No obstante aspirando previamente y con los cuidados habituales de cambio de cánula, no existen mayores problemas.

Al existir dos cánulas con manguito de baja presión, se puede mantener desiflado el de la cánula inferior mucho antes, con lo que el riesgo de necrosis de la mucosa no se hace mayor con nuestro procedimiento y cuando el enfermo ya ha aprendido a deglutir etc., se puede retirar primero la cánula superior, claro es y luego ya la inferior.

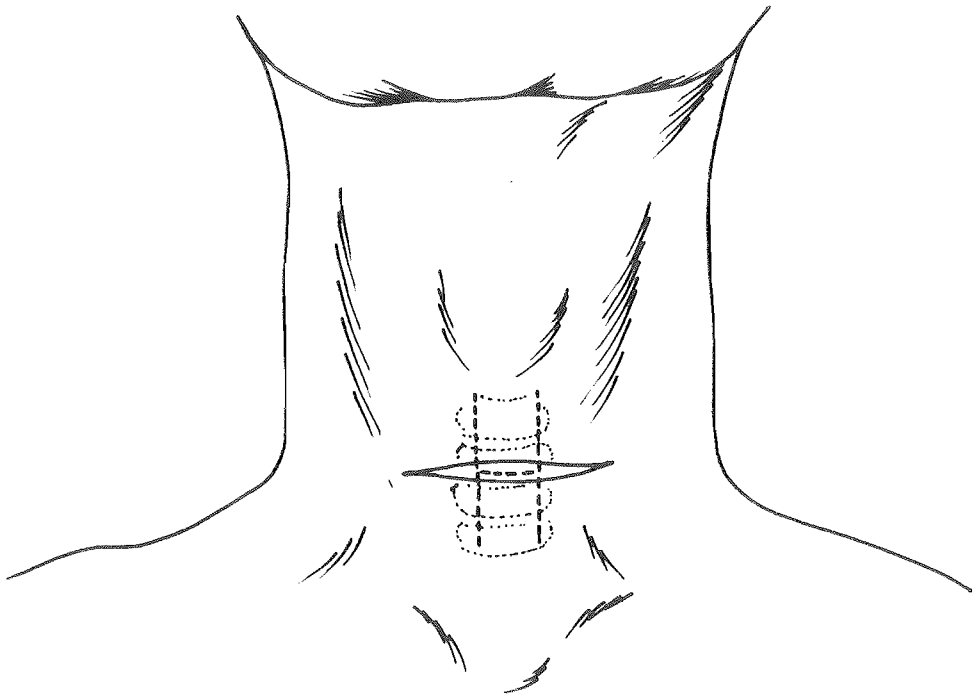

(Fig. 1)

Incisión horizontal de la piel

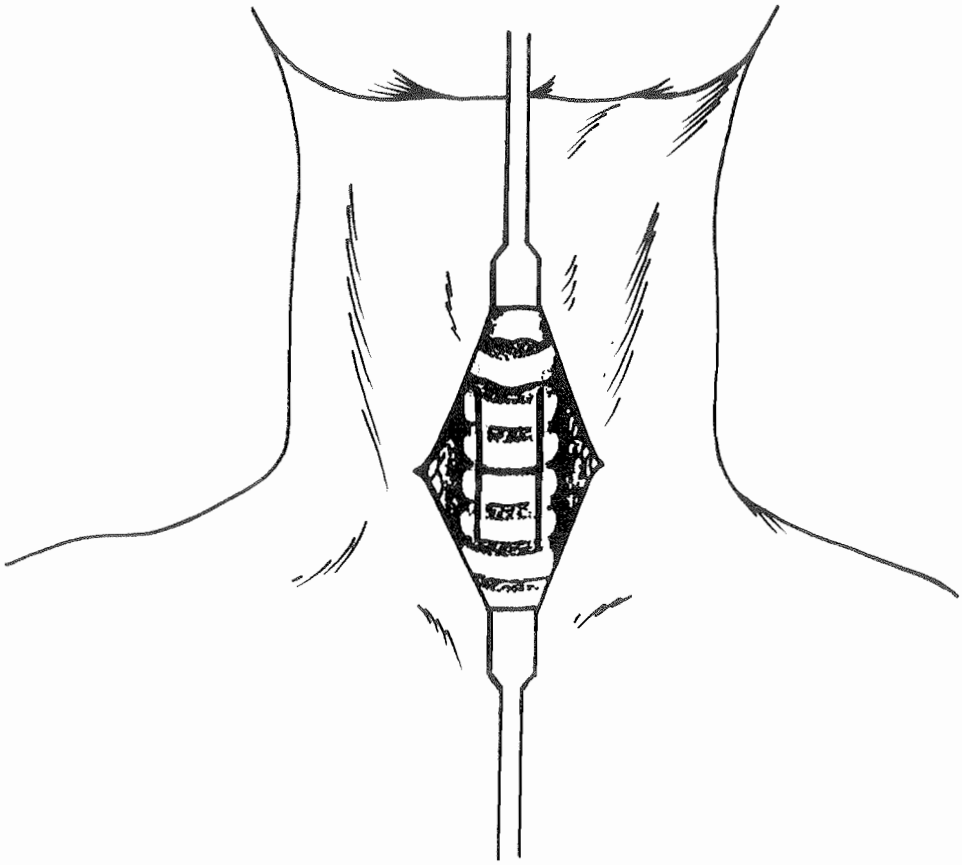

(Fig. 2)

Exposición amplia de la tráquea

y diseño de la incisión en H

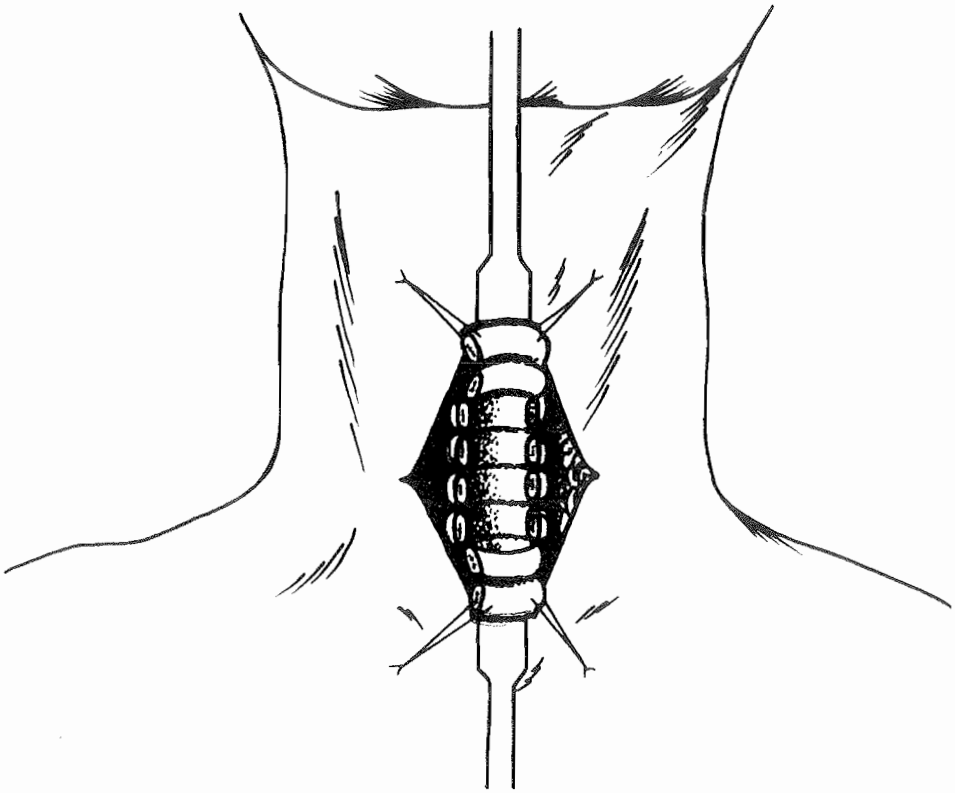

(Fig. 3)

Marsupialización de los segmentos traqueales diseñados arriba y abajo

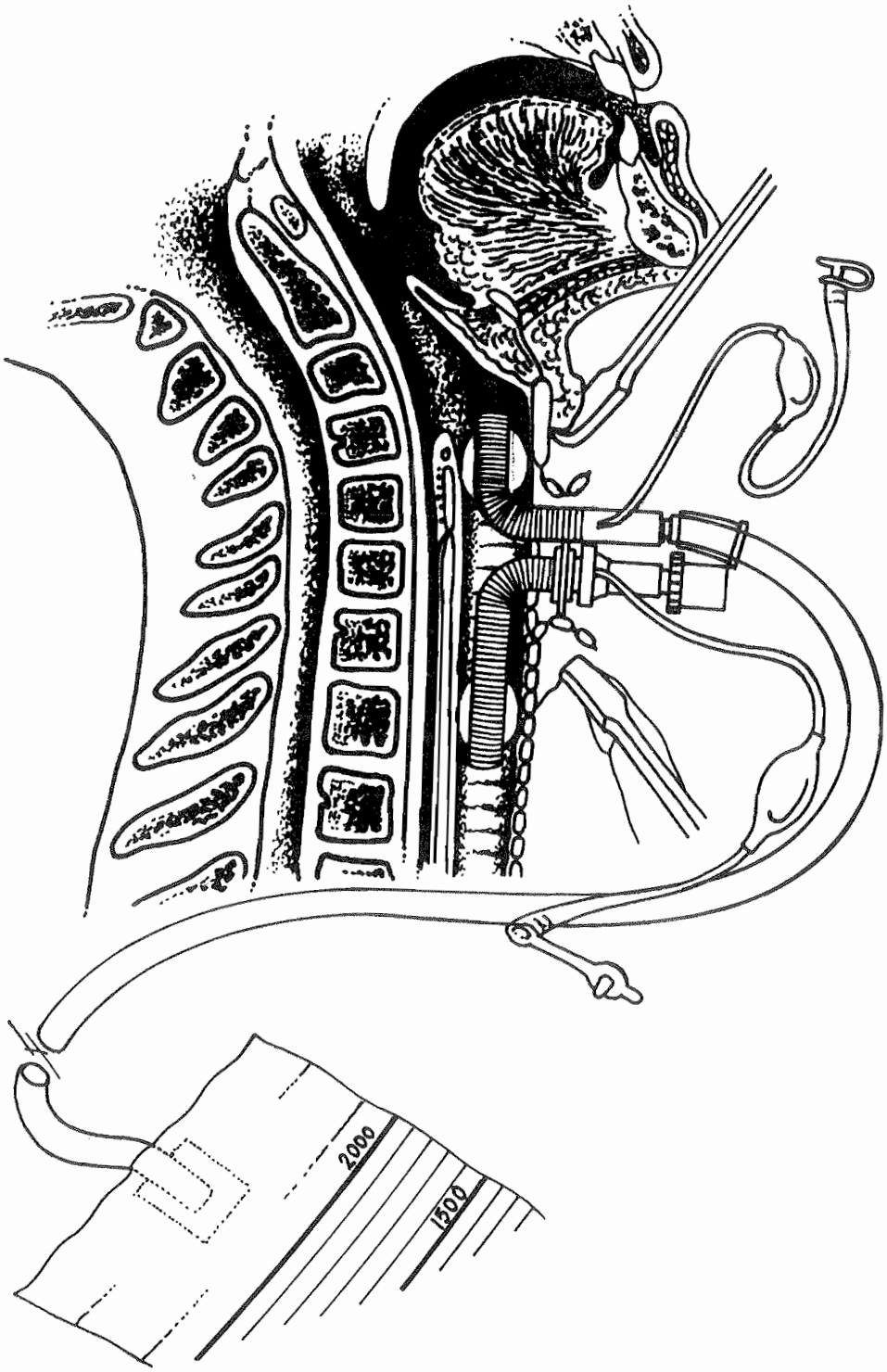

(Fig. 4)

Las cánulas en posición, la superior drena en una bolsa

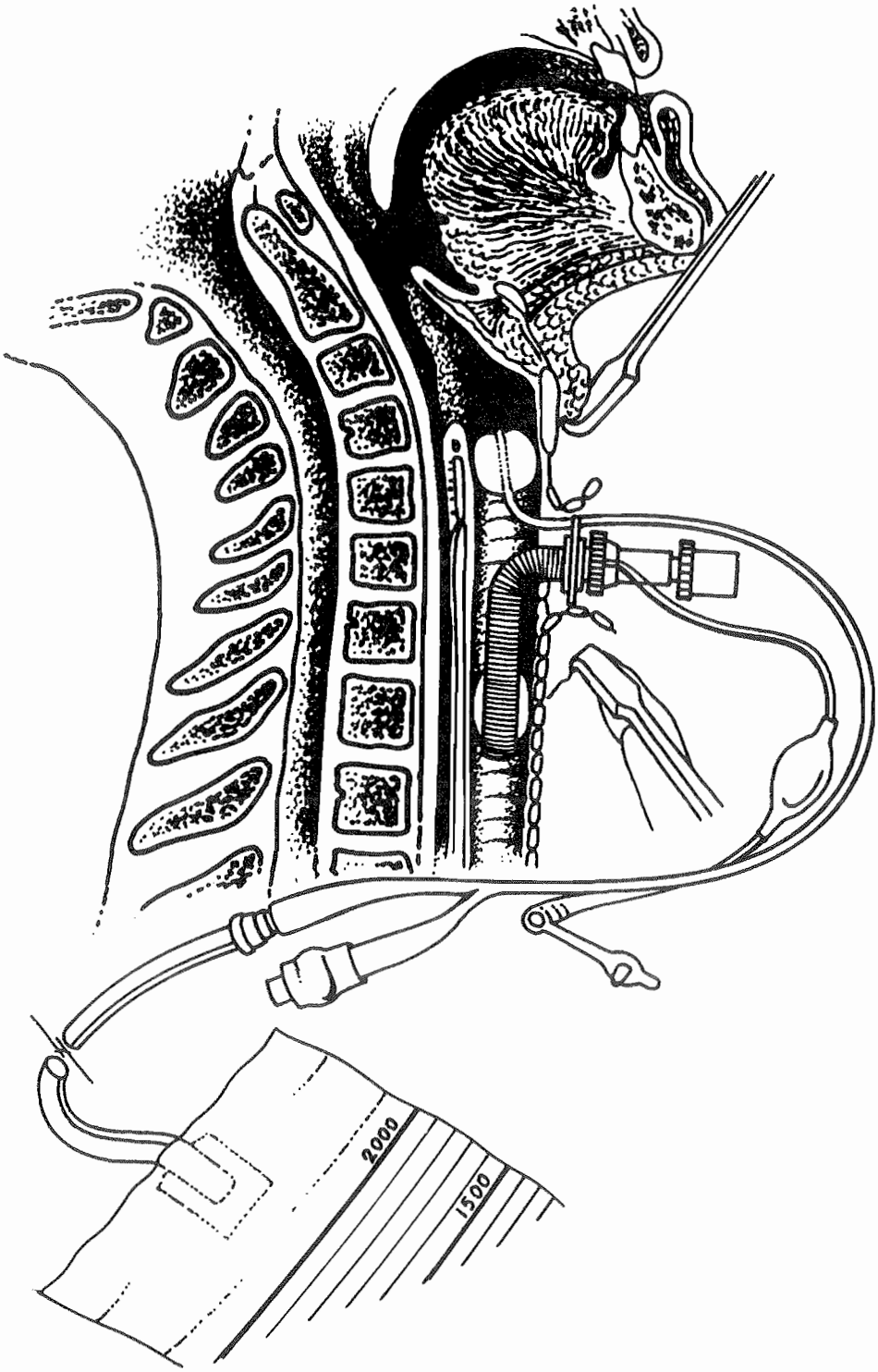

(Fig. 5)

Se puede sustituir la cánula superior
por una sonda de Foley

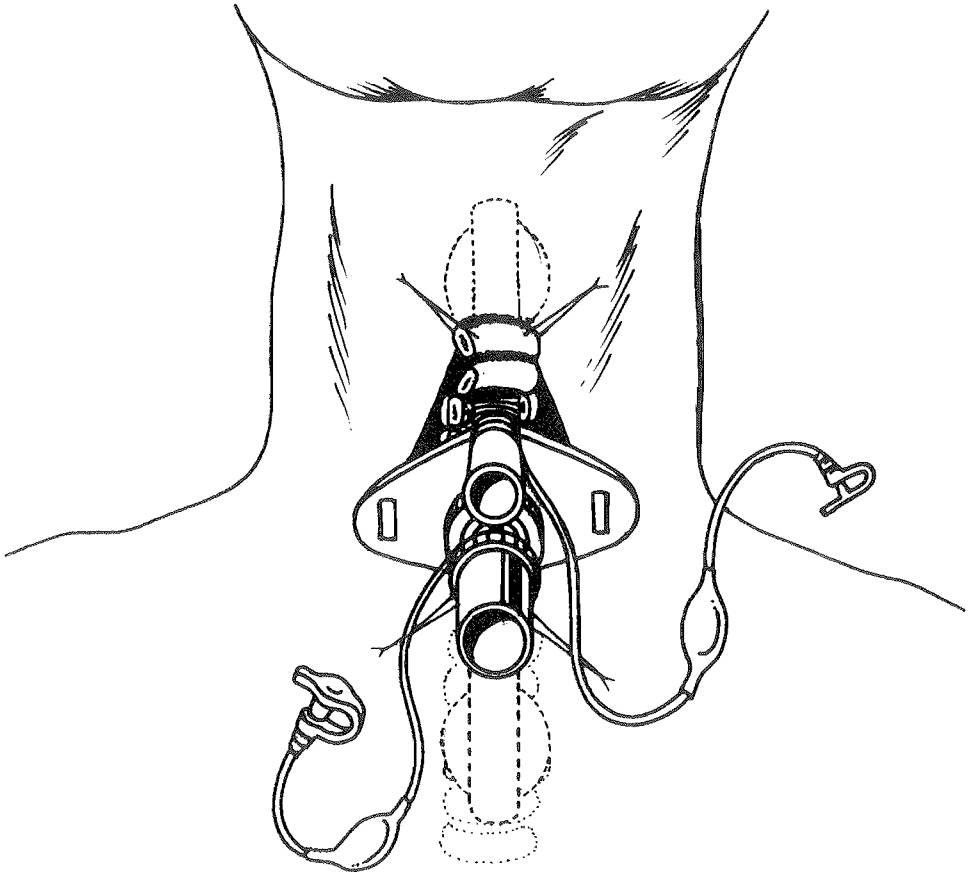

(Fig. 6)

Las cánulas posicionándose

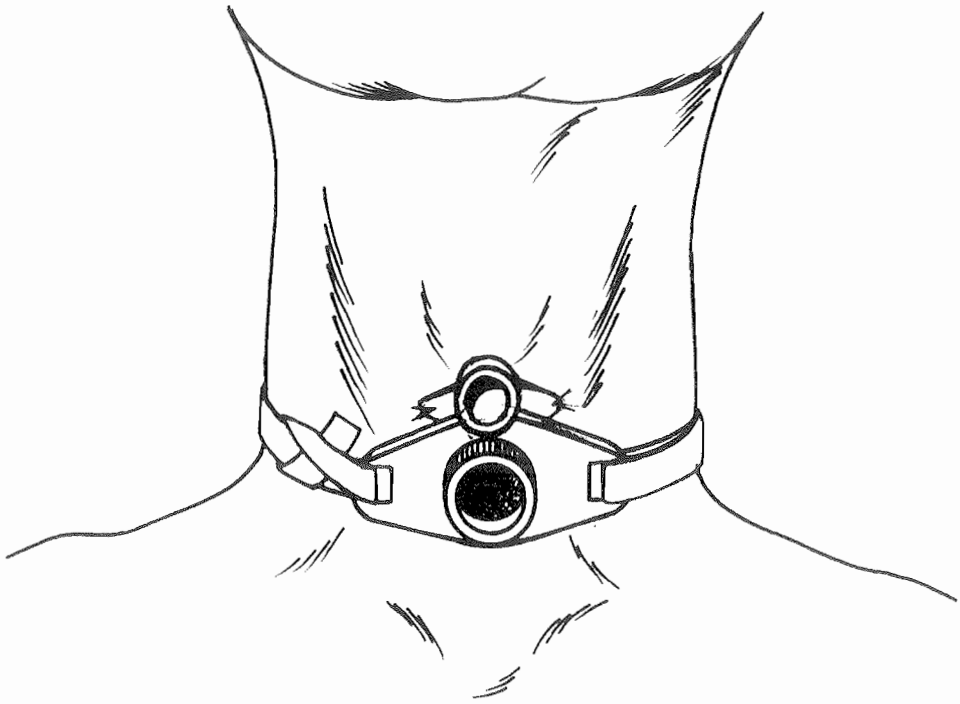

(Fig. 7)

Aspecto final

Bibliografía:

- F. Hernández Altemir: Intubación endotraqueal por via nasal, oral y traqueal bajo fibroscopia. Comunicación III Congreso Nacional de Cirugía Oral y Maxilofacial. Salamanca (1972).

- F. Hernández Altemir: The Submental Route for Endotracheal Intubation. J. max. fac. surg. 14 (1986).

- F. Hernández Altemir: Trompomanipulador frontal de uso múltiple. Autoedición en Clínica de Cirugía Oral y Maxilofacial, calle Fray Luis Amigó, 8, Planta 0, Letra B. Depósito Legal nº Z-116-91. Número Provisional de Registro Provincial 219 previo a Registro General de la Propiedad Intelectual, 14 de enero de 1991.

- F. Hernández Altemir: Un nuevo instrumento: El Fibrolaringoscopio. Autoedición en Clínica de Cirugía Oral y Maxilofacial, calle Fray Luis Amigó, 8. Planta 0. Letra B. Depósito Legal nº.: Z-2336-91